Регенерация костной ткани вокруг имплантата при непосредственной и отложенной имплантации

Научные обоснования, экспертные результаты лечения и случаи использования аллопластических биоматериалов

- Leventis M, Scarsdale Dental Aesthetic and Implant Clinic, 67 Earls Court Road- Kensington, London, United Kingdom
- Caiazzo A, Centro Odontoiatrico Salernitano,Via Enrico Bottiglieri 13, Salerno, Italy
- Fairbairn P, Scarsdale Dental Aesthetic and Implant Clinic, bl Earls Court Road- Kensington, London, United Kingdom
- Flichy Fernandez A, Universidad de Valencia, ClGasco Oliag n l, Valencia, Spain
- Hollay HC, Zahnarztpraxis Dres. Hollay.Albert-Rosshaupterstr. 94, Munich, Germany
- Horowitz RA, 2 Overhill Rd., Suite 270, Scarsdale, NY, USA
- KakarA, Global Health Research Group, H-8 Masjid Moth, GK-2 New Delhi, India
- Kirste M, Praxis für Zahn-, Mund- und Kieferheilkunde, Tunnelstr. 18, Frankfurt (Oder), Germany
- SchugJ, Swiss Dental Center, Heinrichstr. 239, Zurich, Switzerland
- Troedhan A, Zentrum für Gesichtsästhetik, Braeuhausgasse 12-14, Vienna, Austria

SUNSTAR GUIDOR®

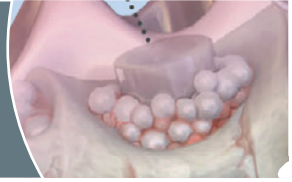



Регенерация костной ткани вокруг имплантата при непосредственной и отложенной имплантации с применением аллопластических биоматериалов

При установке имплантата в лунку удаленного корня часто приходится сталкиваться с такими костными дефектами, как промежутки между имплантатом и костной стенкой, небольшие разрушения костной ткани и окончатые дефекты. (Esposito et al, 2006).

Для достижения оптимальных функциональных и эстетических результатов такие дефекты могут быть пролечены с применением методики регенеративной терапии перед имплантацией или во время нее.

Хотя лечение зависит от индивидуальной клинической ситуации, возможна оптимизация результатов при следовании общим принципам и директивам.

Авторы этого Руководства встретились в Бадене, Швейцарии, в январе 2015 для того, чтобы обсудить такие директивы и разработать протокол использования аллопластических материалов при показаниях в непосредственной или отложенной имплантации. Протокол был создан на основании обзора научной литературы и клинического опыта авторов.

Данное Руководство объединяет научные свидетельства и практическое рассмотрение регенеративных процессов после удаления зуба. Особое внимание уделяется использованию аллопластических биоматериалов, что обеспечивает минимально инвазивный подход.

Успешное использование этого протокола лечения в клинической практике иллюстрируется авторами, которые показывают оригинальные клинические случаи, демонстрирующие применение GUIDOR® *easy-graft* CLASSIC, GUIDOR® *easy-graft* CRYSTAL и биорезорбируемой барьерной мембраны GUIDOR при непосредственной и отложенной имплантациях.



Содержание

Введение • 4

Показания и терминология • 6

Основные принципы установки имплантатов • 7 – 8

Виды риска нарушения эстетики • 9

Одобрение "экспертами" методики непосредственной или отложенной имплантации • 10

Материалы • 11

План лечения • 12 – 13

Немедленная имплантация • 18 – 31

Отложенная имплантация • 32 – 41

Снятие ответственности • 42

Цитируемые ссылки /связи • 43

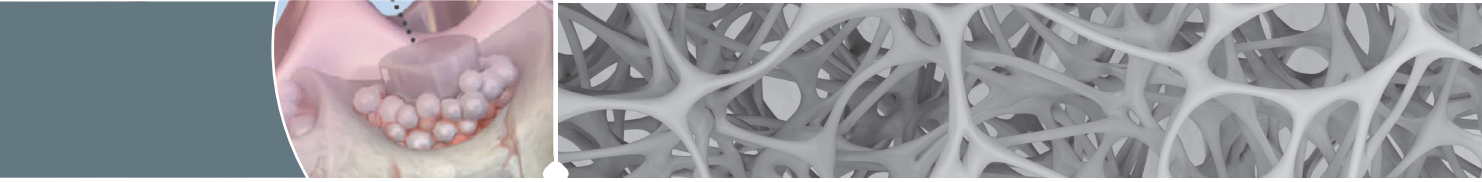

Введение

Согласно оригинальному протоколу для 2-х этапной имплантации, предложенному Бренемарком, хирургический этап установки имплантата осуществляется примерно через 6 — 8 месяцев после удаления зуба, за которым в течение 3 — 6 месяцев следует период остеоинтеграции имплантата. В итоге, общее время лечения занимает больше года (Branemark 1983). Такой консервативный подход влечет за собой связанные с ним дальнейшие проблемы, а именно: отсутствие функции в течение периода лечения, неизбежная атрофия альвеолярного отростка, дискомфорт от нескольких последовательных хирургических вмешательств, оказывающих психологическое воздействие на пациента, а также ассоциированные с ними риски. (Koh et al. 2010).

Для того чтобы сократить общее время лечения между удалением зуба и окончательной реставрацией на остеоинтегрированном имплантате, уменьшить количество хирургических вмешательств, сократить затраты и свести к минимуму дискомфорт пациента, была предложена методика немедленного внедрения имплантата во время удаления зуба. К сожалению, немедленное внедрение дентального имплантата, следующее сразу за удалением зуба, имеет свои собственные, потенциальные недостатки: повышенный риск инфицирования и недостаточное закрытие мягких тканей, что может увеличить уровень осложнений и привести к потере имплантата. (Chen et al, 2004, Esposito et al. 2010a, Jofre et al. 2012). Поэтому, успешное выполнение этого протокола требует идеального состояния собственных костной и мягких тканей, а также низкого профиля риска самого пациента, что может ограничивать широкое использование данного протокола.

Для того чтобы преодолеть эти потенциальные проблемы, была предложена методика отложенной имплантации. Согласно этой концепции клиницист после удаления зуба ожидает от 2 до 8 недель перед внедрением имплантата. За этот период произойдет заживление мягких тканей, что уменьшит риск инфицирования. (Esposito et al. 2010a; Esposito et al.2010b, Koh et al. 2010). Однако, по сравнению с традиционным 2-х этапным протоколом установки имплантатов, методики немедленной и отложенной дентальной имплантации демонстрируют примерно одинаковый краткосрочный уровень сохранности имплантатов (Esposito et al.2010a; Chen et al. 2004). Результаты долгосрочной жизнеспособности остаются неубедительными (Chen et al. 2004, Koh et al. 2010, Esposito et al. 2010a, Schropp et al. 2003). При обзоре последних публикаций и протоколов можно сделать заключение, что при немедленной или отложенной имплантации установка имплантатов осуществляется в более небном направлении чем корень удаляемого зуба, поэтому возникает про-



межуток между поверхностью имплантата и вестибулярной костной стенкой лунки. (Sanz et al. 2012).
Во многих клинических ситуациях одна или несколько костных стенок лунки удаленного корня зуба частично или полностью отсутствуют, что обуславливает выступление наружу большей части поверхности имплантата после его внедрения. Такие «окончатые» дефекты или дефекты руинного типа могут снизить потенциал имплантата к остеоинтеграции и увеличить продолжительность осложнений. Рекомендуется заполнять такие промежутки и костные дефекты костьзамещающими материалами, чтобы исключить прорастание соединительной ткани и сохранить архитектуру альвеолярного отростка. (Botticelli et al. 2004b, Sanz et al. 2012, Botticelli et al. 2003,Tarnow et al. 2010).

Несмотря на то, что аутогенный костный материал все еще считается «золотым стандартом» в процессах регенерации костной ткани, такие факторы, как болезненность донорного места, непредсказуемая резорбция, дополнительное хирургическое вмешательство, уровень навыков оператора, ограниченное количество забираемого материала являются основными недостатками данной методики. При таких ограничениях альтернативой стала разработка разнообразных костьзамещающих материалов. Среди этих материалов наиболее широко применяется аллопластический, 100% синтетический пористый фосфат кальция. (Leventis et al. 2014 a, Jensen et al. 2009). Пористый β-трикальцийфосфат (β-TCP) полностью резорбируется в организме и постепенно заменяется на вновь сформированную живую костную ткань. В дополнение к полностью резрбируемым β-TCP материалам имеются бифазные материалы, состоящие из смеси β-TCP и гидроксиапатита (HA). Такие «бифазные» материалы резорбируются частично, но полностью интегрируются во вновь сформированную костную ткань. Оставшаяся часть материала позволяет дольше сохранять объем в области подсадки (Trisi et al. 2003, Artzi et al. 2004, Ruffieux et al. 2010, Schmidlin et al. 2013, Leventis et al. 2014b). Особенно важно, чтобы костьзамещающий материал в области дефекта был стабильным и иммобилизованным, что препятствует микро движениям между костью дефекта и имплантированным материалом, возникновение которых может привести к прорастанию волокнистой ткани и затрудняет образование кости de novo в дефекте. (Wang et al, 2006).

Чтобы улучшить первичную стабильность частиц костьзамещающего материала в дефекте, были предложены поддающиеся моделированию аллопластические костьзамещающие матералы, способные твердеть в костном дефекте, и продемонстрировавшие превосходное удобство в приготовлении и прекрасную остеоинтеграцию. (Ruffieux et al. 2010, Leventis et al. 2014a, Schmidlin et al. 2013, Troedhan et al. 2014).

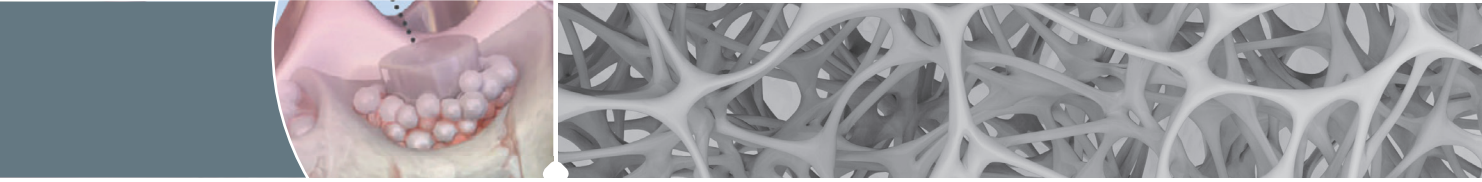

Возможности и Терминология

Данное Руководство рассматривает процессы, происходящие вокруг имплантата при подсадке костьзамещающего материала при немедленной и при отложенной имплантации. Авторы представляют свои концепции лечения и хирургических мероприятий для достижения предсказуемых клинических результатов при использовании таких аллопластических биоматериалов, как GUIDOR *easy-graft* CLASSIC, GUIDOR *easy-graft* CRYSTAL и GUIDOR биорезорбируемая защитная мембрана.

Другие аспекты имплантации, такие как внедрение имплантата или ортопедический этап, здесь не освещаются. Читатель отсылается к публикациям и руководствам целых групп и ассоциаций, как, например, ITI, EAO, EDI, а также к другим международным и национальным стоматологическим организациям.

Показания:
В данном Руководстве обсуждается лечение костных промежутков (прыгающий промежуток), окончатых и руинных типов дефектов вокруг имплантатов, установленных немедленно или отложенно (при возможности закрытия мягких тканей), а, также, рассматривается протокол лечения после удаления зуба.

Терминология

Немедленная имплантация:
Имплантат устанавливается сразу же в лунку непосредственно после удаления зуба.

Отложенная имплантация:
Имплантат устанавливается после заживления мягких тканей (обычно в течение периода от 2 до 8 недель после удаления зуба).

Отсроченная имплантация:
Имплантат устанавливается в месте удаленного ранее зуба (по меньшей мере от 4 до 6 месяцев после удаления).

Типы лунок после удаления

Классификация лунок после удаления основана на состоянии твердых и мягких тканей (Elian et al. 2007).
Тип I:
Вестибулярная кортикальная пластинка и мягкие ткани интактны.
Тип II:
Мягкие ткани интактны, вестибулярная кортикальная пластинка частично разрушена.
Тип III:
Вестибулярная кортикальная пластинка и мягкие ткани значительно уменьшены.



Основные концепции при установке имплантатов

Во время встречи экспертов авторы пришли к соглашению, что следующие концепции являются основополагающими в регенеративной терапии:

- Перед планированием любой установки имплантата следует оценивать степень риска пациента (Koh et al. 2010, Chen et al. 2014). Для оценки эстетических рисков можно использовать профили риска, предложенные ITI, (Таблица I, Martin et al. 2006).

- Хирург должен рассматривать биологические принципы формирования костной ткани и остеонтеграции: если костные дефекты превышают критический размер и не может произойти обычное заживление, следует использовать подсадку костьзамещающего материала. (Chen et al. 2004). Кровотечение в дефекте считается критическим до тех пор, пока не образуется устойчивый кровяной сгусток, что является предпосылкой васкуляризации и прорастания костной ткани. (Wang et al. 2006).

- Следует точно распознавать, наступает ли последующее сжатие кровяного сгустка и втягивание его от костной стенки, что может поставить под угрозу процесс заживления кости и, как результат, привести к развитию некроза.

- Из-за резорбции трабекулярной костной ткани удаление зуба или корня зуба, как правило, заканчивается убылью твердых и мягких тканей. (Schropp et al. 2003, Araujo et al. 2005).

- Резорбция все равно происходит даже при немедленной установке имплантата и, особенно - в местах с тонкой вестибулярной костной стенкой, что часто наблюдается во фронтальном отделе. (Botticelli et al. 2004a, Huynh Ba et al. 2010).

- Рекомендуется проведение мероприятий по сохранению размеров альвеолярного отростка (Vignoletti et al. 2012, Hammerle et al. 2012). According to Hammerle et al.). Сохранение осуществляется для того, чтобы поддержать имеющийся конверт мягких и твердых тканей, сохранить устойчивый гребень альвеолярного отростка и его объем. Это обеспечивает оптимальные функциональные и эстетические результаты и упрощает дальнейшее лечение.

- Стабильность кровяного сгустка – это предпосылка для формирования новой костной ткани (Wang et al. 2006). Поэтому, подсаживаемый материал должен быть устойчивым и иммобилизованным. Аллопластический костьзамещающий материал GUIDOR *easy-graft* при контакте с кровью твердеет в дефекте. Это свойство материала при определенных показаниях имеет неоспоримые преимущества перед сыпучими остеотропными материалами (Troedhan et al. 2014).

- Выбор времени, которое займет резорбция (*easy-graft* CLASSIC или *easy-graft* CRYSTAL), зависит от конкретной клинической ситуации и предпочтений хирурга.

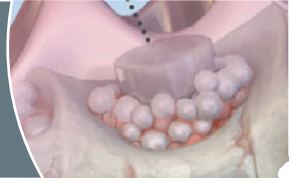



- Мембраны и защитные материалы GUIDOR *matrix barrier* обычно накладываются на дефект для того, чтобы предотвратить прорастание мягких тканей внутрь, удерживать и стабилизировать подсаженный материал (Wang et al. 2006, Lundgren et al. 1994b).

- В эстетических участках необходимо создавать оптимальный профиль мягких тканей, используя соответствующие временные конструкции (Koh et al. 2010). В случае, если имеется высокая линия губы и тонкий биотип, хирурги должны быть осведомлены о возможности размещения соединительной ткани или подходящего альтернативного материала с целью утолщения мягких тканей.

- Как и в случаях с любыми хирургическими процедурами, хирурги должны быть знакомы с протоколом лечения и обязаны следовать общим руководствам хирургической и имплантационной терапии.



Таблица 1. Виды риска нарушения эстетики (адаптированный Martin et al. 2006)

	Низкий риск	Умеренный риск	Высокий риск
Медицинский статус	Здоровый, коммуникабельный пациент с интактной иммунной системой		Измененная иммунная система
Курение	Не курящий	Мало курящий (<10 сигарет вдень)	Заядлый курильщик (>10 сигарет в день)
Ожидаемый пациентом эстетический эффект	Низкий	Средний	Высокий
Высота улыбки	Низкая	Средняя	Высокая
Биотип пародонта	Низкий гребень, толстая	Средний гребень, средней толщины	Высокий гребень, тонкая
Форма коронок зубов	Прямоугольная	Слегка треугольная	Треугольная
Инфекция в области имплантации	Нет	Хронически леченая	Острая
Уровень кости у соседних зубов	< 5 мм до контактного пункта	5.5 до 6 мм до контактного пункта	более 7 мм до контактного пункта
Состояние соседних зубов	Интактные		Реставрированные
Ширина беззубого участка	1 зуб (более 7 мм)	1 зуб (более 7 мм)	2 зуба и более
Анатомия мягких тканей	Интактные мягкие ткани		Дефект мягких тканей
Анатомия альвеолярного отростка	Альвеолярный отросток без дефицита костной ткани	Горизонтальный дефицит костной ткани	Вертикальный дефицит костной ткани



Заключение "экспертов" о немедленной или отложенной имплантации

В процессе заседания экспертов авторы согласовали следующие принципы:

• Удаление зуба следует выполнять атравматическим методом, как описано в Руководстве Sunstar GUIDOR “Протокол Сохранения Альвеолярного Отростка” (Schug et al. 2013).

• Для достижения оптимального результата следует рассматривать все факторы риска. К ним относятся системное медицинское состояние, курение, алкоголизм, гигиена полости рта и состояние мягких тканей (биотип).

• Необходимо исключить присутствие острой инфекции в случае немедленной имплантации.

• Имплантаты могут устанавливаться немедленно в лунку удаленного корня зуба, а также по отложенной (после заживления мягких тканей) или по отсроченной методикам.

• Перед установкой имплантата рекомендуется использовать конусно-лучевую компьютерную томографию (CBCT).

• Имплантаты обычно размещаются в оптимальном 3D позиционировании (Buser et al. 2004) в соответствии с существующим согласованием, как это приводится EDI (Nickenig et al. 2014).

• В случае наличия костного "прыгающего промежутка", "окончатого" или "руинного" типа дефектов вокруг имплантата рекомендуется применять подсадку костного или костьзамещающего материала.



Материалы

GUIDOR *easy-graft* – аллопластический костьзамещающий материал:

GUIDOR *easy-graft* – аллопластический остеотропный материал, который вводиться в дефект непосредственно из шприца. Пластичные, склеенные между собой гранулы формируются в дефекте. При контакте с кровью материал твердеет в течение нескольких минут, образуя пористый аналог дефекта. Материал GUIDOR *easy-graft* — 100% аллопластический и не содержит никаких субстанций животного или человеческого происхождения.

GUIDOR *easy-graft* доступен в двух форматах: *easy-graft* CLASSIC и *easy-graft* CRYSTAL:

- *easy-graft* CLASSIC состоит из гранул чистой фазы β-трикальцийфосфата (β-TCP), покрытых оболочкой. В период заживления *easy-graft* CLASSIC полностью резорбируется и замещается на вновь сформированную костную ткань в течение периода от 5 до 15 месяцев. Частицы материала не сохраняются.
- *easy-graft* CRYSTAL состоит из бифазного кальций фосфата: 60%гидроксиапатита и 40% β-TCP, покрытых оболочкой. Компонент β-TCP полностью резорбируется и замещается на вновь сформированную костную ткань, в то время, как частицы гидроксиапатита сохраняются дольше и оказываются замурованными в новой костной ткани, что обеспечивает более долгий период стабилизации объема материала в дефекте.

Биорезобируемая защитная мембрана GUIDOR

Защитная матрица GUIDOR является первой и хорошо изученной аллопластической мембраной в защитной технологии.
Состоящая из резорбируемого аллопластического полимера защитная мембрана GUIDOR имеет уникальный многослойный дизайн, позволяющий получить стабилизирующий эффект раневой поверхности дефекта, способствующий ранней интеграции соединительной ткани десны. Мембрана фактически препятствует погружному росту эпителия.
Поры на наружной и внутренней поверхностях, сделанные с помощью лазера, обеспечивают обмен жидкости, а различный диаметр пор обеспечивает выборочную интеграцию тканей и позволяет получать хорошие клинические результаты (Rosen 2010).
Защитная мембрана GUIDOR *matrix barrier* легка в применении, хорошо адаптируется к дефектам различных форм, что обеспечивает защитный эффект, как минимум, на протяжении 6 недель (Lundgren и другой. 1994), после чего материал разлагается на воду и углекислоту.

- Защитная мембрана GUIDOR *matrix barrier* может применяться при создании различных конфигураций костной ткани, поэтому хорошо используется для направленной костной регенерации (GBR) и регенерации мягких тканей (GTR). Для (GTR) следует дополнительно формировать толстый лоскутный воротник с накладыванием швов, гарантирующих "истинный клеточный контакт" (Fugazzotto 2011).

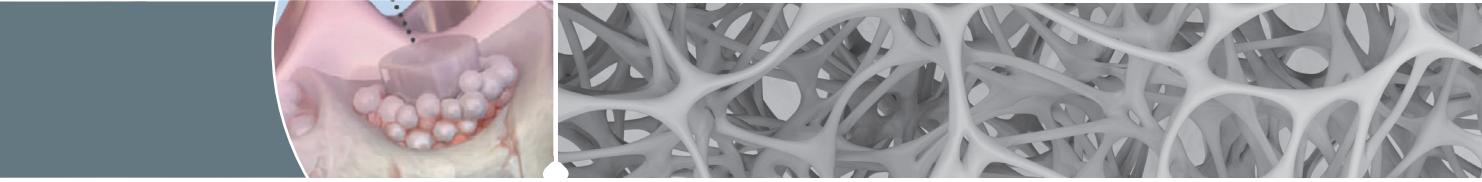

План лечения

Основываясь на научной литературе и собственном клиническом опыте, авторы договорились о следующих путях лечения с использованием аллопластических биоматериалов в немедленной и отложенной имплантации.

Цель: Немедленная имплантация

Факторы риска, которые рассматриваются для оптимального результата:
Системное медицинское состояние, курение, алкоголизм, гигиена полости рта и профиль мягких тканей (биотип).

Атравматичное удаление

Определить целостность вестибулярной костной стенки

- **Интактная**
  - **Промежуток менее 1.5 мм** → **Установка имплантата при условии, что будет обеспечена надежная стабильность** → **Заполнить промежуток e-g (малые гранулы)**
  - **Промежуток более 1.5 мм** → **Установка имплантата при условии, что будет обеспечена надежная стабильность** → **Заполнить промежуток e-g (большие гранулы)**
- **Дефект в апикальной области или окончатый дефект в средней части корня**
  - **Промежуток более 1.5 мм** → **Установка имплантата при условии, что будет обеспечена надежная стабильность** → **Заполнить промежуток e-g (большие гранулы)**
- **Разрушена или отсутствует вестибулярная стенка**
  - **Заполнить промежуток e-g (большие гранулы) с мембраной или без нее нее** → **Отложенная установка имплантата** → **Заполнить промежуток e-g (большие гранулы) с мембраной или без нее**

Рисунок 1: *Схема принятия решения по проведению немедленной имплантации*
**e-g: материалом GUIDOR easy-graft / *barrier: GUIDOR matrix barrier*



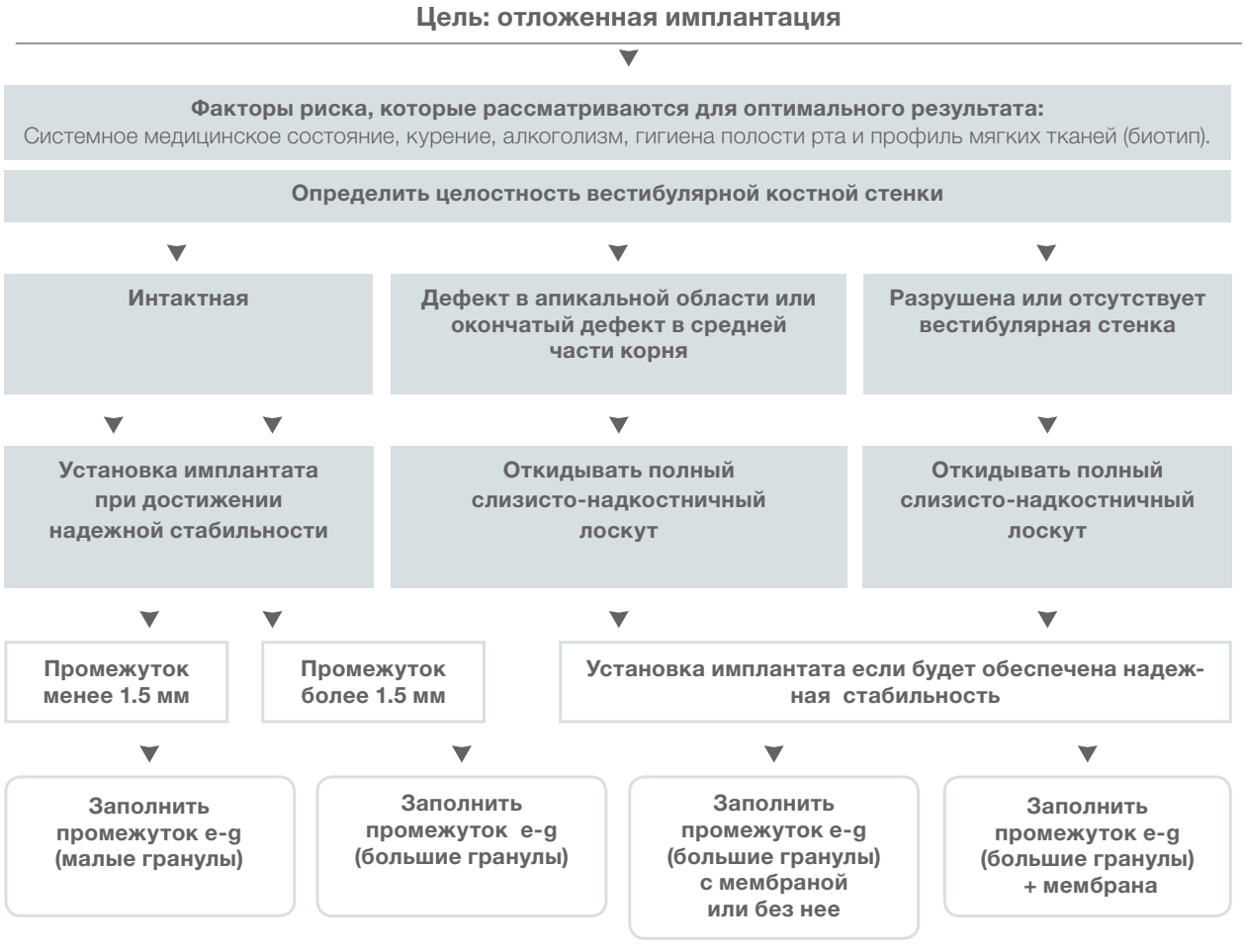

Рисунок 2: *Схема принятия решения по проведению отложенной имплантации*

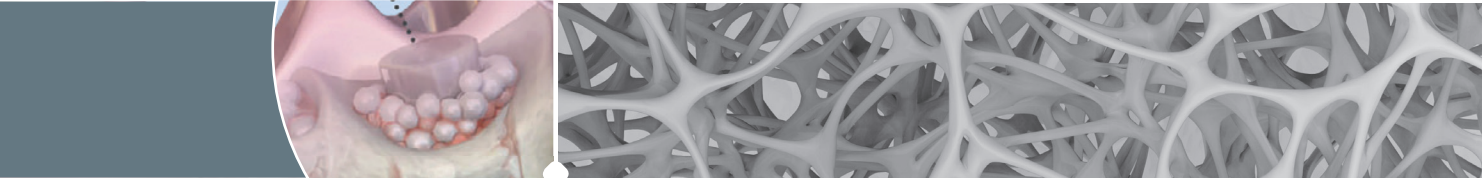

Клинические примеры

Немедленная имплантация

Dr. Leventis, Зуб 11: промежуток 3 mm • 16 – 17

Dr. Flichy, Зуб 24: промежуток 4 mm • 18 – 19

Dr. Flichy, Зуб 46: промежуток • 20 – 21

Dr. Kakan, Зуб 13: промежуток • 22 – 23

Dr. Leventis, Зуб 11: тонкая вестибулярная стенка, окончатый дефект • 24 – 25

Dr. Flichy, Зуб 25: дефект в апикальной области • 26 – 27

Dr. Kakar, Зуб 23: небольшой дефект вестибулярной костной стенки • 28 – 29

Dr. Flichy: Зубы 11, 12, 21, 22: промежутки • 30 – 31

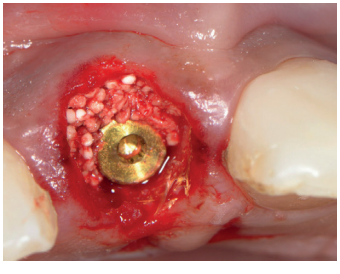

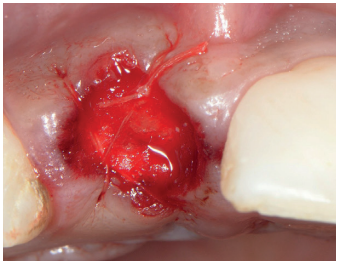



Клинические примеры

Отложенная имплантация

Dr Leventis, Зуб 46: промежуток в меди-дистальном направлении – 3 mm • 32 – 33

Dr Hollay, Зуб 46: киста в апикальной области • 34 – 35

Dr Flichy Зуб 12: окончатый дефект в апикальной области • 36 – 37

Dr Leventis, Зуб 24: окончатый дефект вестибулярной стенки • 38 – 39

Dr Leventis, Зуб 14: разрушена вестибулярная стенка • 40 – 41

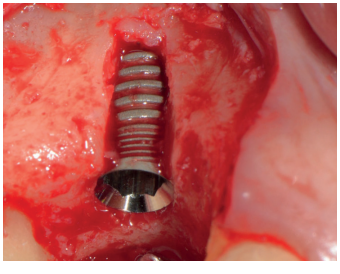

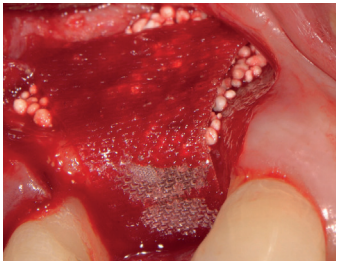

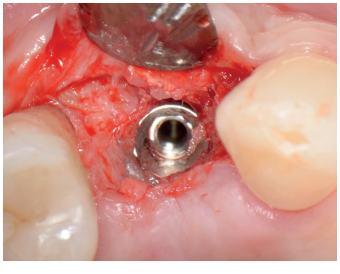

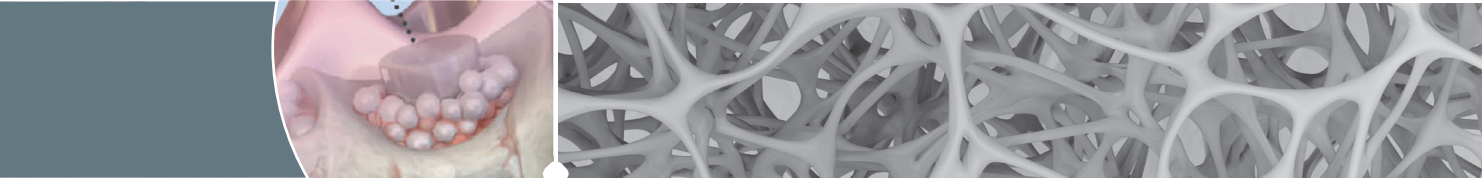

Немедленная имплантация

Состояние вестибулярной стенки	Лунка с интактной вестибулярной стенкой
Промежуток вокруг имплантата	>1,5 mm
Зуб	11
Продолжительность	14 месяцев

Лечение

Немедленная имплантация осуществляется без откидывания лоскута после атравматичного удаления (с использованием периотомов). Особое внимание уделяется сохранению вестибулярной костной пластинки и мягких тканей. Проводится хороший кюретаж лунки удаленного корня зуба и лунка промывается стерильным физиологическим раствором. Устанавливается имплантат 3.25 x 1.5 mm в правильном 3D положении.

Немедленная имплантация сокращает время лечения, уменьшает количество хирургических вмешательств и снижиает риск осложнений.

Заполнение лунки

Трехмиллиметровый промежуток между имплантатом и костной стенкой заполнялся материалом GUIDOR *easy-graft* CRYSTAL (1 x 0, 25 мм). Материал располагался более вестибулярно и уплотнялся штопфером (уплотнитель STOMA) с целью заполнения промежутка до уровня вестибулярной кости.

Закрытие раны

Биомеханические свойства GUIDOR *easy-graft* обеспечили стабильность материала и, следовательно, откидывание лоскута не требовалось. Заполненный материалом промежуток закрывался гемостатической губкой, после чего накладывался стабилизирующий крестообразный матрасный шов, не закрывающий рану герметично. Заживление мягких тканей шло путем вторичного натяжения.

Механическая защита операционного поля

На левый центральный резец верхней челюсти тут же цементировался временный акриловый мостовидный протез, промежуточная часть которого обеспечила защиту операционного поля от любого внешнего давления.

Dr. Leventis

Клиницист:
Dr. Minas Leventis

Пациент:
Женщина в возрасте 45 лет

Исходная ситуация:
Перелом корня верхнего правого резца верхней челюсти таким образом, что восстановить его практически невозможно. В корне зуба находилась корневая вкладка с искусственной культей, на которой на протяжении многих лет фиксировалась коронка.

Используемые материалы:
GUIDOR *easy-graft* CRYSTAL, имплантат Paltor 3,25 x 11,5 mm.

Назначения и постоперационное ведение:
Амоксициллин (Amoxicillin) 500 мг. – каждые 8 часов в течение 1 недели и нимесулид (Nimesulide) – 100 мг каждые 12 часов в течение 2-х дней после операции. Пациенту рекомендовалось проводить полоскание полости рта хлоргексидином (Chlorhexidine 0.20%) – 3 раза в день в течение 1 недели, а, также, пользоваться мягкой щеткой.

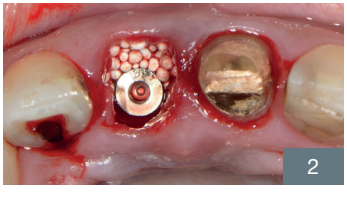

1. Рентгенограмма: разрушенный правый резец;
2. Немедленная установка имплантата и заполнение вестибулярного промежутка материалом GUIDOR *easy-graft* CRYSTAL;
3. Рентгенограмма: установленный имплантат.

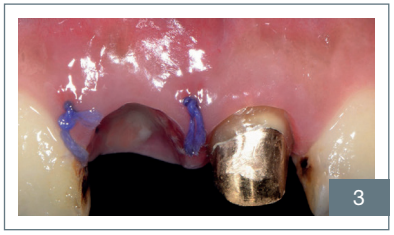

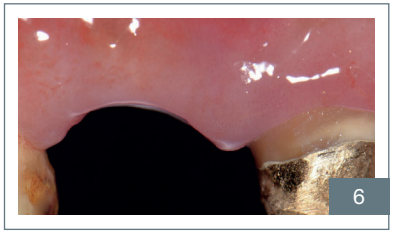

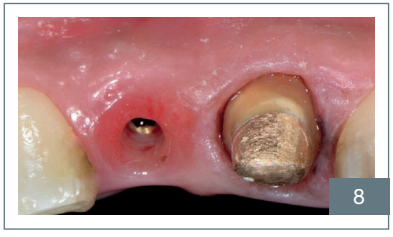

1. Немедленное наложение временной конструкции;
2. 2 недели после операции;
3. 2 недели после операции. Превосходное сохранение архитектуры при использовании минимально инвазивной технологии и материала GUIDOR *easy-graft* CRYSTAL;
4. 2 недели после операции. После снятия временной конструкции. Лунка заэпителизировалась над материалом и покрыта новой кератинизированой десной;
5. 4 месяца после операции. После снятия временной конструкции;
6. 4 месяца после операции;
7. 4 месяца после операции. Отличное сохранение;
8. 5 месяцев после операции. Отличное сохранение архитектуры альвеолярного отростка;
9. Окончательная конструкция через 14 месяцев после удаления и установки имплантата.

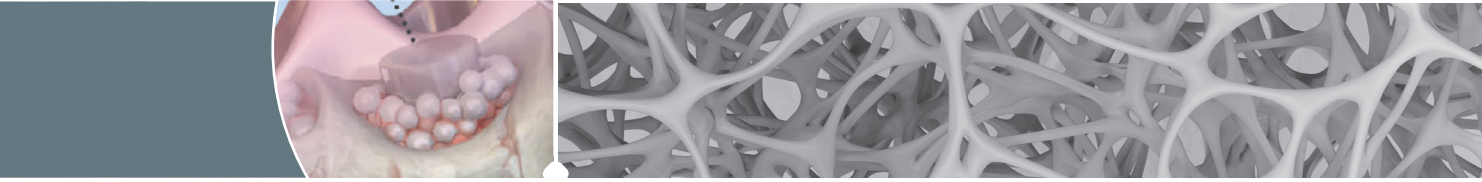

Немедленная имплантация

Состояние вестибулярной стенки	Лунка с интактной вестибулярной стенкой
Промежуток вокруг имплантата	>1,5 mm
Зуб	24
Продолжительность	24 месяцев

Лечение

Было произведено атравматичное удаление зуба с сохранением вестибулярной пластинки. После удаления проводился хороший кюретаж лунки удаленного корня и был установлен имплантат согласно идеальным анатомическим аспектам. Величина крутящего момента при установке была зафиксирована на отметке 35 N.

Заполнение лунки

Четырехмиллиметровый промежуток между имплантатом и костной стенкой был заполнен материалом GUIDOR *easy-graft* CRYSTAL. Биоматериал был уложен и уплотнен с помощью амальгам-трегера и периотома так, чтобы материал достиг уровня между вестибулярной костной стенкой и десной.

Закрытие раны

Биомеханические свойства материала GUIDOR *easy-graft* обеспечили стабильность и не потребовалось перекрытие лоскутом или использование удерживающей мембраны.

Механическая защита операционного поля

После операции никакие временные протезы или другие средства механической защиты не использовались.

Окончательные протезы

Компанией BioCam по методике CAD-CAM был изготовлен фиксирующийся винтом окончательный протез. Дизайн протеза, его изготовление и покрытие керамикой, осуществлялись зуботехнической лабораторией Dinnbier. Клинический осмотр и рентгенография были сделаны через 6 месяцев.

Dr. Flichy

Клиницист:
Dr. Antonio Flichy

Пациент:
Женщина в возрасте 48 лет

Исходная ситуация:
Удаление 24 зуба по причине перелома коронковой части в результате осложненного кариеса.

Используемые материалы:
GUIDOR *easy-graft* CRYSTAL. Дентальный имплантат Mozo-Grau 3,75 x 11,5 mm. и шовный материал 3.0, шелк.

Назначения и постоперационное ведение:
Амоксициллин (Amoxicillin) 750 мг. каждые 8 часов в течение 7 дней; ибупрофен (Ibuprofen) 600 мг каждые 8 часов 5 – 7 дней; полоскание Paroex 0,12% 3 раза в день 10 дней; гилауроновая кислота 0.6% 5 – 6 раз в день (для заживления мягких тканей).

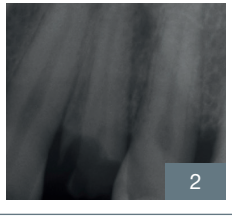

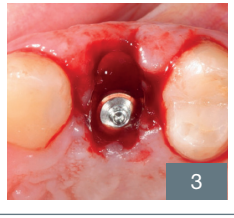

1. Исходная ситуация: 24-й зуб перед удалением. Коронка разрушена из-за кариеса;
2. Рентгенограмма до удаления;
3. Немедленная установка имплантата паллатинарно – 4 мм от вестибулярной пластинки и на 1.5 мм ниже уровня кости, чтобы не просвечивала кортикальная пластинка.

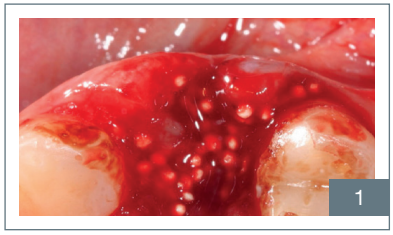

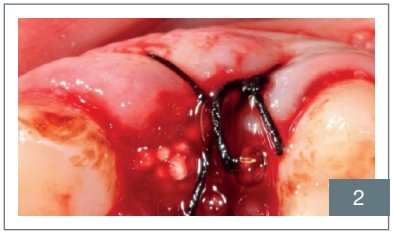

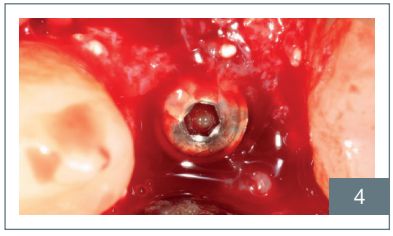

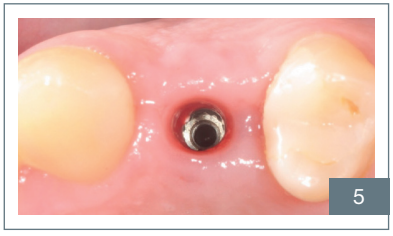

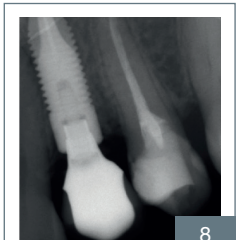

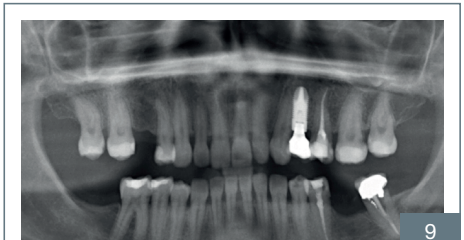

1. Заполнение промежутка материалом GUIDOR *easy-graft* CRYSTAL. Материал укладывался до уровня десны и уплотнялся с помощью амальгам – трегера и периотома.
2. Края мягких тканей раны сводились с помощью швов. Благодаря отличным биомеханическим свойствам материала GUIDOR *easy-graft* CRYSTAL лунка была оставлена открытой.
3. Клиническая картина через 5 месяцев после операции.
4. Ситуация при открытии лоскута через 5 месяцев. Был установлен формирователь десны. Ушивание раны;
5. Семь месяцев после операции. Идеально сформированная мягкая манжетка.
6. Окклюзионный вид коронки через 7 месяцев.
7. Латеральный вид клинической ситуации и окончательной.
8. Рентгенограмма через 12 месяцев (первый снимок с коронкой).
9. Панорамная рентгенография через 24 месяца.

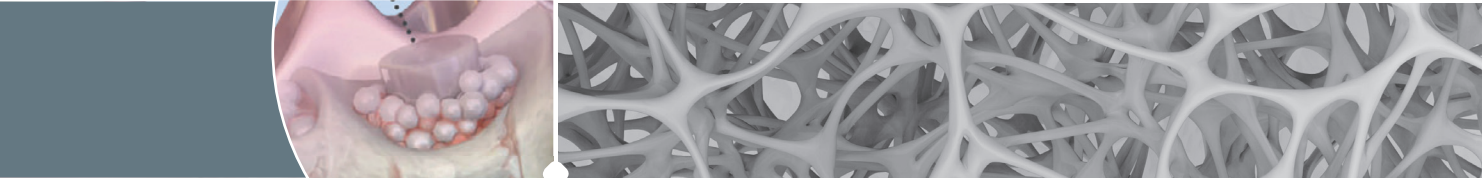

Немедленная имплантация

Состояние вестибулярной стенки	Лунка с интактной вестибулярной стенкой
Промежуток вокруг имплантата	>1,5 mm
Зуб	46
Продолжительность	18 месяцев

Лечение

Было проведено атравматическое удаление зуба с сохранением вестибулярной пластинки. После удаления проводился хороший кюретаж лунки удаленного корня и был установлен имплантат согласно идеальным анатомическим аспектам. Величина крутящего момента при установке была зафиксирована на отметке 35 N.

Заполнение лунки

Вестибулярный промежуток между имплантатом и костной стенкой был заполнен материалом GUIDOR *easy-graft* CRYSTAL, уплотнен с помощью амальгам-трегера и периотома так, чтобы материал достиг уровня между вестибулярной костной стенкой и десной.

Закрытие раны

Биомеханические свойства GUIDOR *easy-graft* обеспечили стабильность материала и не потребовалось перекрытие лоскутом или использование удерживающей мембраны. Швы накладывались без натяжения, края раны были сведены максимально возможно. Рана заживала вторичным натяжением.

Окончательные протезы

Компанией BioCam по методике CAD-CAM был изготовлен фиксирующийся винтом окончательный протез. Дизайн и изготовление протеза, а также покрытие его керамикой осуществлялись зуботехнической лабораторией Dinnbier Dr.Isabel Rodriges. Клинический осмотр и рентгенография проводились через 6 месяцев.

Dr. Flichy

Клиницист:
Dr. Antonio Flichy

Пациент:
Женщина в возрасте 44 лет

Исходная ситуация:

Воспалительный процесс в области верхушек корней 46 зуба без возможностей его сохранения.

Используемые материалы:
GUIDOR *easy-graft* CRYSTAL. Дентальный имплантат Mozo-Grau 3,75 x 11,5 mm. и шовный материал 3.0 (шелк).

Назначения и постоперационное ведение:
Амоксициллин (Amoxicillin) 750 мг. каждые 8 часов 7 дней; ибупрофен (Ibuprofen) 600мг каждые 8 часов 5 – 7 дней; полоскание Paroex 0,12% 3 раза в день 10 дней; гилауроновая кислота 0.6% 5 – 6 раз в день (для заживления мягких тканей).

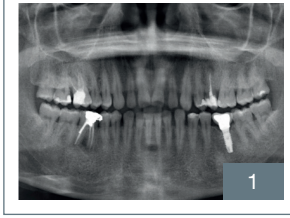

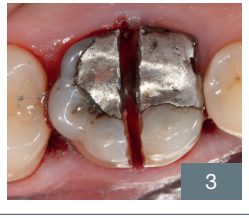

1. Панорамная рентгенограмма исходной ситуации. Разрушение костной ткани в области верхушек корней 46 зуба;
2. Клинический вид сбоку. Из-за разрушения кости у верхушек корней 46-й зуб подлежит удалению;
3. Атравматическое удаление зуба с предварительным рассечением между корнями.

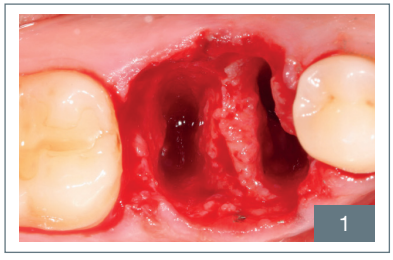

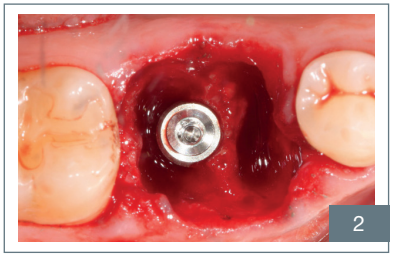

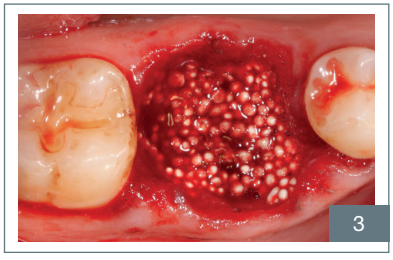

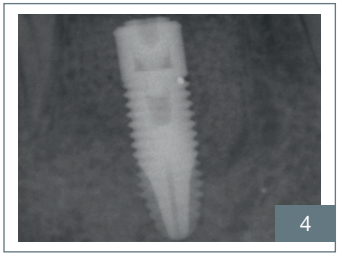

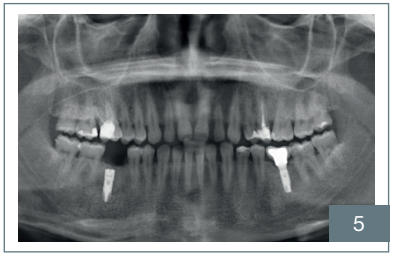

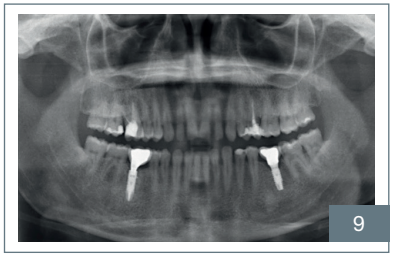

1. Клиническая картина после атравматического удаления и подготовки лунки. Хорошее состояние межкорневой перегородки, что имеет значение для первичной стабильности имплантата.
2. Клиническая картина после атравматического удаления 46 зуба и немедленной установки имплантата. Имплантат позиционировался между верхушкой дистального корня и перегородкой (нагрузка на коронку больше в дистальном отделе). Имплантат был установлен ниже уровня кости на 1,5 мм.
3. Вид с окклюзионной стороны после заполнения материалом GUIDOR *easy-graft* CRYSTAL. Швы не накладывались и заживление осуществлялось вторичным натяжением.
4. Рентгеновский снимок имплантата и материала GUIDOR *easy-graft* CRYSTAL.
5. Панорамный рентгеновский снимок имплантата и биоматериала.
6. Вид клинической ситуации в момент размещения коронки через 6 месяцев после операции.
7. Вид со стороны жевательной поверхности установленной коронки.
8. Вид коронки сбоку.
9. Панорамная рентгенограмма через 18 месяцев.

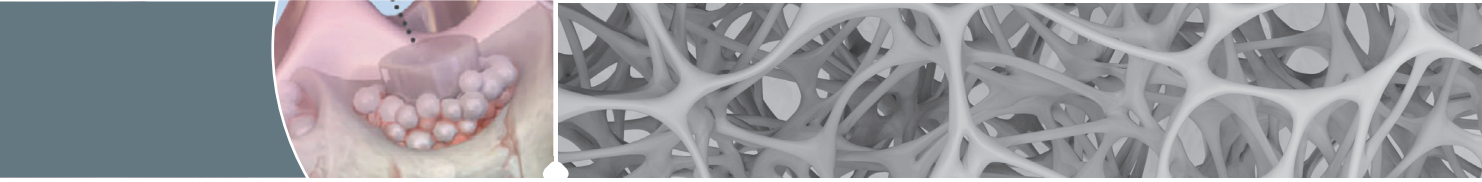

Немедленная имплантация

Состояние вестибулярной стенки	Лунка с интактной вестибулярной стенкой
Промежуток вокруг имплантата	>1,5 mm
Зуб	13
Продолжительность	4 месяцев

Лечение

Сломанный зуб был удален с применением минимально инвазивной атравматической технологии. Для аккуратного извлечения корня зуба из лунки применялись элеваторы и периотомы. Особое внимание уделялось сохранению прилегающих мягких тканей. Для сохранения кровоснабжения этой области со стороны надкостницы лоскут не откидывался. В подготовленное ложе был установлен имплантат Xive (Dentsply – Germany) диаметром 3,4 мм и длиной 13 мм. Подготовка ложа осуществлялась несколько палатинарно для сохранения тонкой вестибулярной стенки лунки. Имплантат был установлен на 1 мм ниже уровня кости.

Заполнение лунки

Промежуток между имплантатом и костной стенкой был заполнен материалом GUIDOR *easy-graft* CRYSTAL, хорошо уплотнен до уровня шейки и даже с перекрытием её.

Закрытие раны

Биомеханические свойства GUIDOR *easy-graft* обеспечили стабильность материала и не требовалось перекрытие лоскутом или использование удерживающей мембраны. Края раны сводились свободно, насколько возможно, без натяжения и накладывался один матрасный шов.

Dr. Kakar

Клиницист:
Dr. Ashish Kakar

Пациент:
Женщина в возрасте 72 лет.

Исходная ситуация:
Через некоторое время после эндодонтического лечения произошел перелом 13 зуба. Перелом случился ниже уровня десны и было принято решение удалить данный зуб, установить имплантат в этой зоне и заместить дефект зубного ряда одиночной коронкой, опирающейся на имплантат.

Используемые материалы:
GUIDOR *easy-graft* CRYSTAL, Дентальный имплантат Xive (Dentsply – Germany).

Назначения и постоперационное ведение:
На послеоперационный период был назначен антибиотик, который было необходимо принимать в течение 5 дней (Amoxicilin и Cluvinate по 1 гр. в сутки). Так же был назначен ибупрофен (Ibuprofen) по 600 мг.

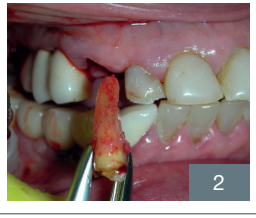

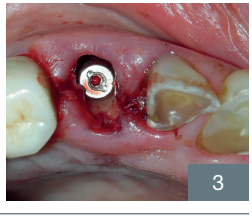

1. Вид сбоку. Сломанный после эндодонтического лечения 13-й зуб. Отмечается адекватная ширина прикрепленной десны;
2. Осторожное удаление корня с помощью элеватора и периотома. Лунка была обследована на предмет оставшихся частей зуба или мягких и грануляционных тканей. После хорошего кюретажа лунка была промыта;
3. Обследование вестибулярной кортикальной пластинки показало ее интактность. В подготовленное ложе был установлен имплантат в небном напрвлении. Проводилась безлоскутная процедура. Имплантат устанавливался при величине крутящего момента 37 Nсм с хорошей первичной стабильностью. Имплантат Xive (Dentsply-Germany, 3.4 x 13 мм) был установлен на 1 мм ниже уровня кости.

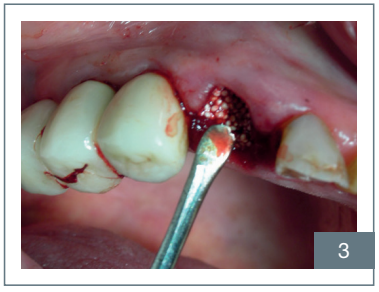

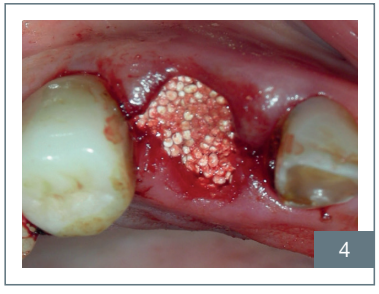

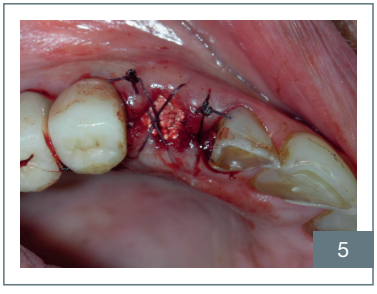

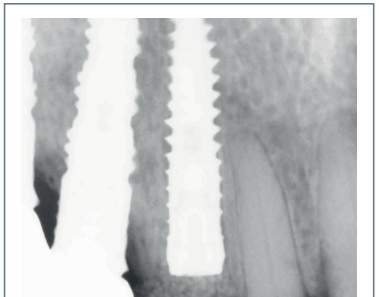

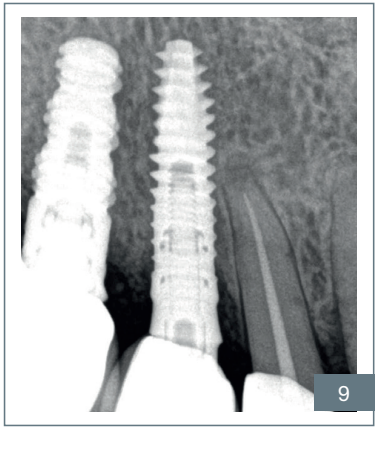

1. Заполнение лунки материалом GUIDOR *easy-graft* CRYSTAL 0,4 мл.
2. Уплотнение материала GUIDOR *easy-graft* CRYSTAL инструментом.
3. Уплотнение материала GUIDOR *easy-graft* CRYSTAL инструментом.
4. Уложенный биоматериал, покрывающий винт-заглушку.
5. Наложены направляющие швы. Открытое заживление.
6. Рентгенограмма после операции.
7. Клиническая картина через 4 месяца.
8. Окончательная реставрация через 4 месяца после операции.
9. Рентгенограмма с коронкой.

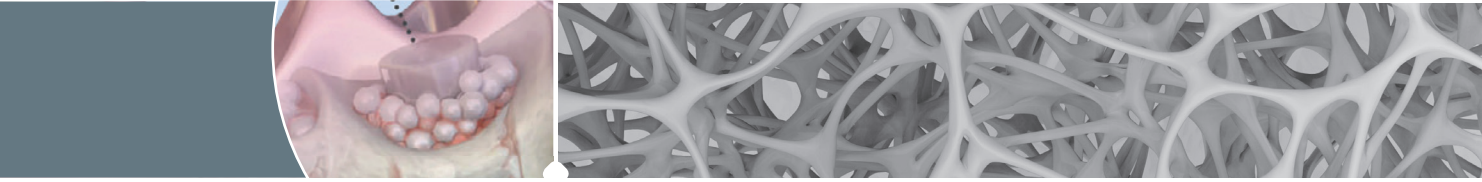

Немедленная имплантация

Состояние вестибулярной стенки	Лунка с интактной вестибулярной стенкой
Промежуток вокруг имплантата	>1,5 mm
Зуб	11
Продолжительность	4 месяцев

Лечение

Не хирургическое «атравматическое» удаление 11 зуба без откидывания лоскута.
Удаление осуществлялось с помощью периотома для создания подвижности зуба и щипцами с помощью аккуратных эллипсовидных движений. Внимание уделялось сохранению межзубных сосочков, вестибулярных мягких и твердых тканей. Лунка подвергалась тщательному кюретажу и стенки обрабатывались шаровидным бором с алмазным покрытием. После этого лунка промывалась стерильным раствором.
Немедленная установка имплантата сократила общее время лечения. Безлоскутный доступ обеспечил минимальную инвазивность операции и ограничил резорбцию вестибулярной кортикальной пластинки, так как надкостница сохранилась интактной.
Однако, немедленная имплантация – это очень тонкая технология, где каждый шаг (удаление, кюретаж лунки, установка имплантата и его позиционирование, направленная костная регенерация GBR и окончательная конструкция) должен быть тщательно спланирован и выполнен.
В данном клиническом случае сохраненная вестибулярная кортикальная пластинка была толщиной всего менее ≤ 1 мм с высоким уровнем резорбции костной ткани. Это означало, что необходимо провести создание адекватного объема твердых и мягких тканей, особенно в поврежденной эстетической зоне.

Установка имплантата и НКР (направленная костная регенерация):

Сразу после удаления без откидывания лоскута был установлен имплантат. Правильное позиционирование имплантата предусматривало обеспечение эстетики и функционирования ортопедической конструкции, а также сохраняло адекватный объем костной ткани между имплантатом и тонкой вестибулярной кортикальной пластинкой, делая возможным применение метода направленной костной регенерации (НКР). Резорбируемая полимерная мембрана (GUIDOR matrix barrier), которой предварительно придали V-образную форму, была зафиксирована таким образом, чтобы поддержать тонкую вестибулярную стенку и перекрыть небольшой окончатый дефект. Жесткость мембраны GUIDOR matrix barrier позволила легко ввести её в лунку вестибулярно от имеющегося промежутка без изгибания или разрушения. Промежуток между мембраной GUIDOR matrix barrier и имплантатом был заполнен и утрамбован материалом GUIDOR *easy-graft* CLASSIC.

Закрытие раневой поверхности:

Раневая поверхность покрывалась гемостатической губкой и были наложены свободные, без натяжения, направляющие швы. Герметичного закрывания раны не требовалось. Мягкие ткани заживали вторичным натяжением.

Dr. Leventis

Клиницист:
Dr. Minas Leventis

Пациент:
Женщина в возрасте 23 лет, курящая.

Исходная ситуация:
У правого центрального резца верхней челюсти был диагностирован хронический воспалительный процесс в области верхушки корня и резорбция наружной его части. В анамнезе имело место травматическое удаление зуба и его реимплантация 11 лет назад.

Используемые материалы:
GUIDOR *easy-graft* CRYSTAL, GUIDOR matrix barrier, материал мягких тканей для подсадки. Дентальный имплантат Nobel Active 4.3 x 15 мм.

Назначения и постоперационное ведение:
Амоксициллин (Amoxicilin) – 500 мг. каждые 8 часов в течение одной недели и нимесулид (Nimesulide) – 100 мг. каждые 12 часов в течение двух дней после операции, полоскания хлоргексидином (Chlorhrxidine) 0,20% 3 раза в день в течение одной недели и использование мягкой зубной щетки.



Механическая защита раневой поверхности:

Сразу после операции на соседних зубах был зафиксирован временный мостовидный протез (Maryland bridge). Промежуточной части этого протеза, которая была изготовлена из акриловой пластмассы, придавалась форма, обеспечивающая формирование контура мягких тканей для окончательной конструкции. Такая промежуточная часть способствовала образованию новой эпителиальной ткани над подсаженным материалом.

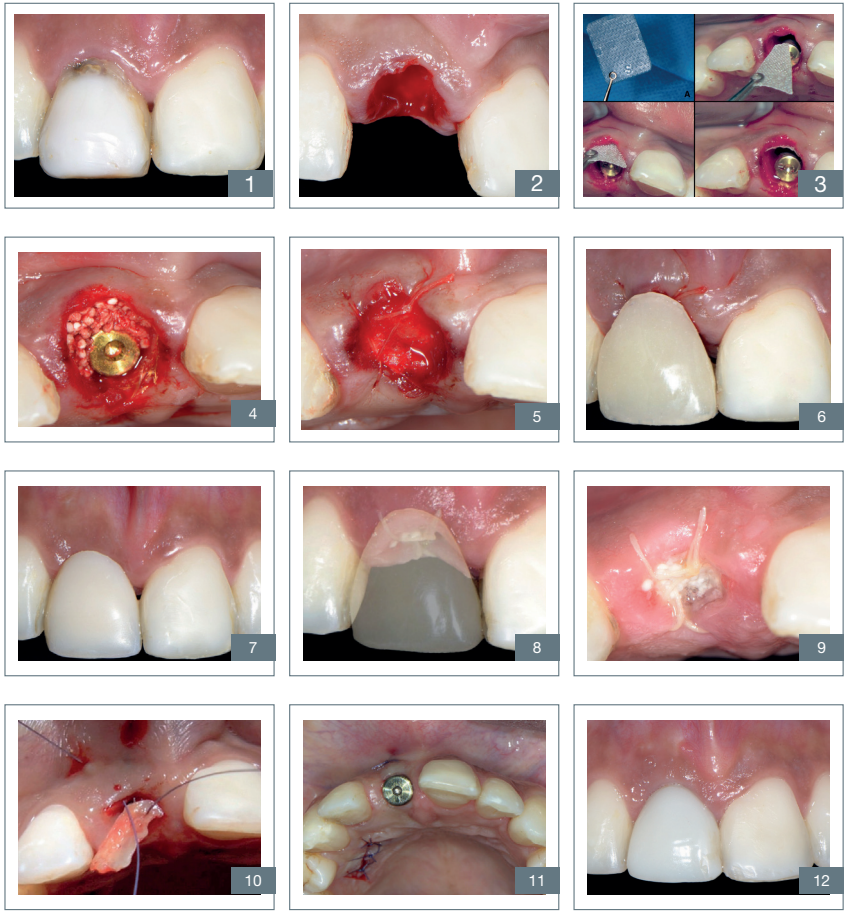

1. Потеря правого центрального верхнего резца. Конусно-лучевая КТ показала тонкую кортикальную пластинку с небольшим окном, наружнюю резорбцию корня и хроническое верхушечное воспаление.
2. Атравматическое удаление без откидывания лоскута. Отмечалась резорбция альвеолярной части корня.
3. После установки имплантата мембрана GUIDOR matrix barrier была обрезана и уложена с перекрытием костной вестибулярной стенки.
4. Промежуток заполнялся материалом GUIDOR easy-graft до уровня костной ткани.
5. Рана закрывалась гемостатической губкой и был наложен свободный матрасный шов.
6. После операции на соседних зубах фиксировался временный мостовидный протез (Maryland).
7. Одна неделя после операции. Минимально инвазивная технология обеспечила быстрое заживление тканей без дискомфорта для пациента.
8. 10 дней после операции. Акриловой промежуточной части протеза была придана форма, создающая правильный рельеф мягких тканей.
9. На 10 день отмечалось формирорование новой эпителиальной ткани и формирование контура будущей конструкции.
10. Хирургическим путем из участка неба получен локут мягкой ткани и уложен в подготовленный карман. Подсаженый лоскут был фиксирован швами.
11. Сразу после операции установлен формирователь десны. Отмечалось хорошее прилегание мягких тканей к формирователю. Коэффициент стабильности в диапазоне 70 единиц показал хорошую первичную стабильность имплантата для установки временной конструкции.
12. Через две недели была установлена фиксируемая винтом временная акриловая коронка. Прилегающие мягкие ткани хорошо интегрировались;

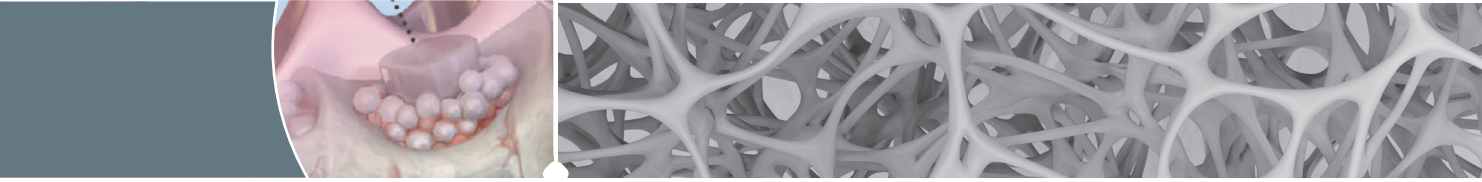

Немедленная имплантация

Состояние вестибулярной стенки	Лунка с интактной вестибулярной стенкой
Промежуток вокруг имплантата	>1,5 mm
Зуб	25
Продолжительность	8 месяцев

Лечение

Было проведено атравматическое удаление зуба с сохранением вестибулярной пластинки. После удаления лунка удаленного корня была хорошо подготовлена. Дентальный имплантат был установлен согласно идеальным анатомическим аспектам. Величина крутящего момента при установке была зафиксирована на отметке 35 N.

Заполнение лунки

Правильное 3-х пространственное размещение имплантата привело к образованию промежутка размером 5 мм с вестибулярной стороны. Материал GUIDOR *easy-graft* CRYSTAL был уложен и уплотнен до уровня костной ткани и десны.

Закрытие раны

Края раневой поверхности были сведены с помощью швов. Заживление осуществлялось вторичным натяжением.

Механическая защита операционного поля:

Никакая механическая защита или протезы после операции не использовались.

Окончательные протезы:

Компанией BioCam по методике CAD-CAM был изготовлен фиксирующийся винтом окончательный протез. Дизайн, изготовление и покрытие протеза осуществлялись зуботехнической лабораторией Dinnbier Dr.Isabel Rodriges. Клинический осмотр и рентгенография проводились через 6 месяцев.

Dr. Flichy

Клиницист:
Dr. Antonio Flichy

Пациент:
Женщина в возрасте 38 лет

Исходная ситуация:
Невосстанавливаемый из-за глубокого кариеса второй премоляр на верхней челюсти слева (зуб 25).

Используемые материалы:
GUIDOR *easy-graft* CRYSTAL. Дентальный имплантат: J Dental Care Evoluation 3.7 x 11.5 мм.

Назначения и постоперационное ведение:
Амоксициллин (Amoxicillin) 750 мг. каждые 8 часов, 7 дней; ибупрофен (Ibuprofen) 600 мг каждые 8 часов 5 – 7 дней; полоскание Paroex 0,12% 3 раза в день 10 дней; гилауроновая кислота 0.6% 5 – 6 раз в день (для заживления мягких тканей).

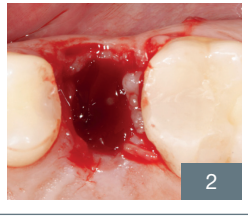

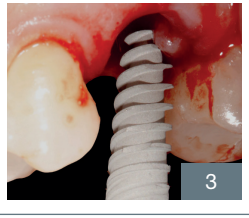

1. Клиническая картина 25 зуба, разрушенного глубоким кариесом, без шансов на реставрацию.
2. После атравматического удаления и дегрануляции лунки был обнаружен дефект вестибулярной пластинки в области верхушки корня.
3. Немедленная установка имплантата (J Dental Care Evoluation 3.7x11.5 мм).



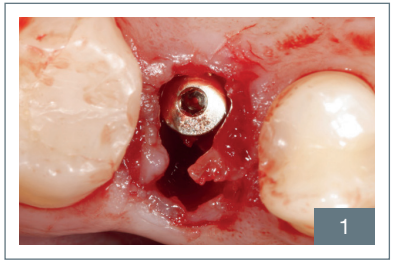

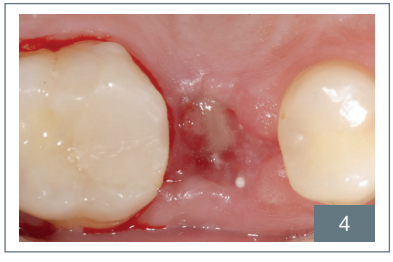

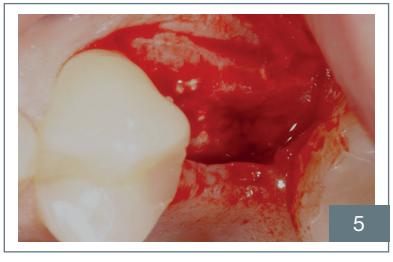

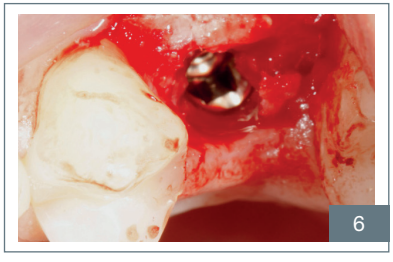

1. Картина после установки имплантата в небном направлении на 1.5 мм ниже уровня кости.
2. Размещение материала GUIDOR *easy-graft* CLASSIC в промежуток. Заживление вторичным натяжением.
3. Картина открытого заживления раны через неделю после операции. Отмечалось хорошее заживление мягких тканей.
4. Через две недели лунка полностью эпителизировалась.
5. Через пять недель эта область открывалась повторно. Хорошее формирование костной ткани над винтом.
6. Удаление костной ткани, которая наросла на винт-заглушку. Затем лоскут закрывался.
7. Через 8 месяцев: хорошо сформирована манжетка.
8. Окончательная коронка по технологии CAD-CAM, фиксированная винтом.
9. Вид сбоку через 8 месяцев после операции.

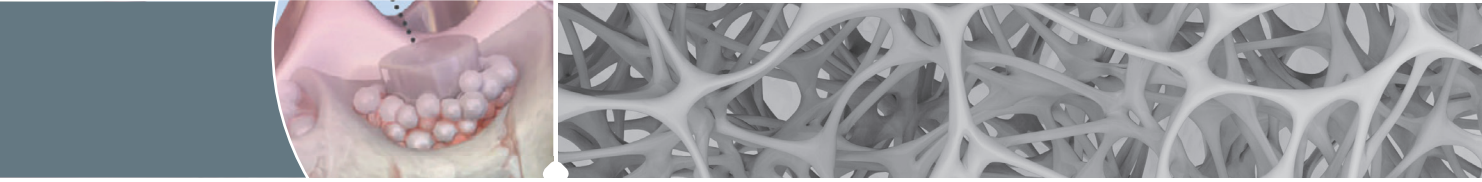

Немедленная имплантация

Состояние вестибулярной стенки	Лунка с интактной вестибулярной стенкой
Промежуток вокруг имплантата	>1,5 mm
Зуб	23
Продолжительность	4 года

Лечение

Атравматическое минимально инвазивное, без откидывания лоскута, удаление зуба с помощью элеватора. Установка имплантата с величиной крутящего момента ITV в 40 Nсм. Была достигнута первичная стабильность имплантата. Промежуток между имплантатом и костной стенкой лунки был заполнен материалом GUIDOR *easy-graft* CRYSTAL. Открытие имплантата осуществлялось через 3 месяца после заживления, когда устанавливалась окончательная коронка.

Заполнение лунки

Промежуток с вестибулярной стороны между имплантатом и костной стенкой заполнялся материалом GUIDOR *easy-graft* CRYSTAL (1x 0.4 мл). Материал GUIDOR *easy-graft* CRYSTAL был уложен и уплотнен до уровня костной ткани отростка.

Закрытие раневой поверхности

Были уложены мягкие ткани и наложены швы.

Dr. Kakar

Клиницист:
Dr. Ashish Kakar

Пациент:
Мужчина в возрасте 37 лет

Исходная ситуация:
Перелом 23 зуба ниже уровня десны после разрушения его под старой искусственной коронкой.

Используемые материалы:
GUIDOR *easy-graft* CRYSTAL, Дентальный имплантат: Nobel 5.0 x13 мм.

Назначения и постоперационное ведение:
После оперативного вмешательства назначался прием антибиотика (Amoxicilin и Cluvinate) по одному грамму в сутки в течение 5 дней.

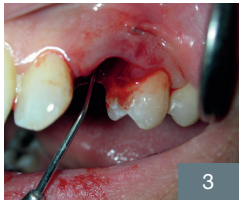

1. Исходная картина сломанного 23 зуба ниже уровня десны под старой искусственной коронкой. Зуб ранее подвергался эндодонтическому лечению.
2. Удаленный корень клыка. Были измерены размеры корня для точного определения диаметра и длины имплантата.

3. Обследование лунки удаленного корня для определения состояния вестибулярной стенки.

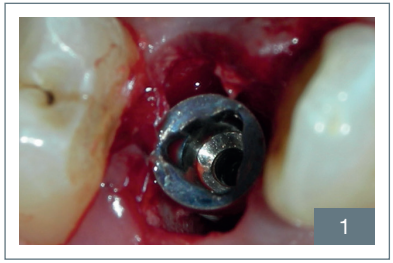

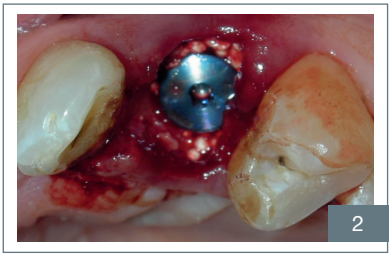

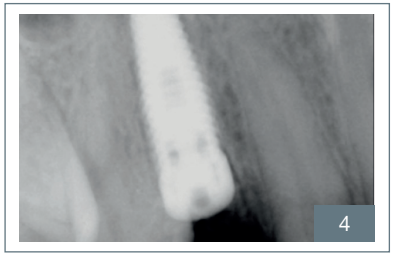

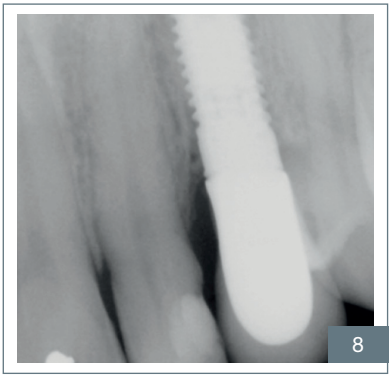

1. Установленный имплантат. Промежуток между имплантатом и костной стенкой составлял 1.5 мм в окружности (Nobel 5.0x13 mm).
2. Установлен винт-заглушка и костный дефект заполнен GUIDOR *easy-graft* CRYSTAL.
3. Мягкие ткани сведены с помощью швов, без натяжения. Лоскут не откидывался, чтобы не нарушить кровоснабжение с стороны надкостницы.
4. Рентгенограмма имплантата.
5. Второй этап через три месяца с установкой формирователя десны.
6. Одиночная керамическая коронка была зацементирована на постоянном абатменте. Отмечается восстановление сосочка и интеграция мягких тканей.
7. Вид с окклюзионной стороны.
8. Рентгенограмма после установки коронки. Отмечается уровень костной ткани вокруг имплантата.
9. Через 4 года после лечения: нет признаков воспаления либо рецессии мягких тканей.

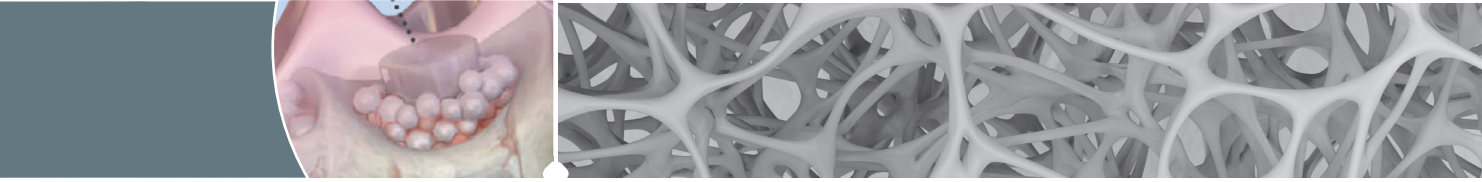

Немедленная имплантация

Состояние вестибулярной стенки	Лунка с интактной вестибулярной стенкой
Промежуток вокруг имплантата	>1,5 mm
Зуб	11, 12, 21, 22
Продолжительность	24 месяцев

Лечение

У пациентки отмечалась подвижность зубов. Было предложено удаление с немедленной установкой имплантата и подсадкой костьзамещающего материала.

Было проведено атравматическое удаление зуба с сохранением вестибулярной пластинки. После удаления проводился дегрануляционный кюретаж лунки удаленного корня и был установлен имплантат Mozo-Grau Inhex 3,75 x 11,5 mm в соответствии с идеальным анатомическим аспектом. Величина крутящего момента при установке имплантата была 35 N.

Заполнение лунки

Трехмиллиметровый промежуток между имплантатом и костной стенкой был заполнен материалом GUIDOR *easy-graft* CRYSTAL. Биоматериал был уложен и уплотнен до апекса каждого корня. Для сведения краев раны были наложены межапроксимальные швы.

Закрытие раны

Биомеханические свойства материала GUIDOR *easy-graft* обеспечили стабильность материала и не потребовались перекрытие лоскутом или использование удерживающей мембраны. В тех лунках, где GUIDOR *easy-graft* был уложен с избытком, проводилось его уплотнение. При открытии лоскута виднеющийся биоматериал удалялся, однако, он уже был инфильтрован мягкими тканями.

Механическая защита операционного поля:

Был изготовлен частичный съемный протез для эстетических и функциональны целей, которым пациент пользовался на протяжении 6 месяцев периода заживления.

Окончательные протезы

Компанией BioCam по методике CAD-CAM был изготовлен фиксирующийся винтом окончательный протез. Дизайн, изготовление протеза и покрытие его керамикой осуществлялись зуботехнической лабораторией Dinnbier, Dr. Isabel Rodriges. Клинический осмотр и рентгенография проводились через 6 месяцев.

Dr. Flichy

Клиницист:
Dr. Antonio Flichy

Пациент:
Женщина в возрасте 41 года

Исходная ситуация:
Подвижность зубов, без активных пародонтологических проблем.

Используемые материалы:
GUIDOR *easy-graft* CRYSTAL, дентальный имплантат Mozo-Grau Inhex 3,75 x 11,5 mm.

Назначения и постоперационное ведение:
Амоксициллин (Amoxicillin) 750 мг. каждые 8 часов, 7 дней; ибупрофен (Ibuprofen) 600мг каждые 8 часов 5 – 7 дней; полоскание Paroex 0,12% 3 раза в день 10 дней; гилауроновая кислота 0.6% 5 – 6 раз в день (для заживления мягких тканей).

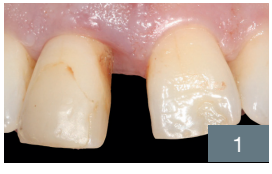

1. Клиническая ситуация до удаления (11, 12, 21 и 22 зубы).
2. Панорамный снимок до удаления.
3. Атравматическое удаление 11, 12, 21 и 22 зубов и кюретаж лунок.



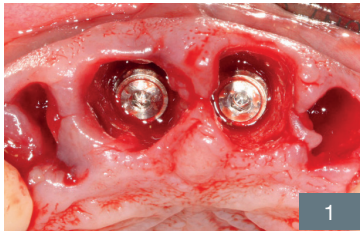

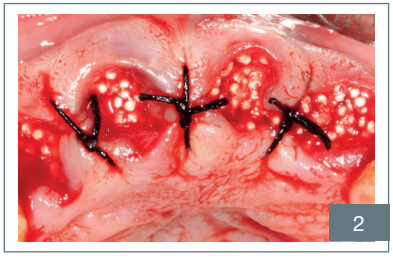

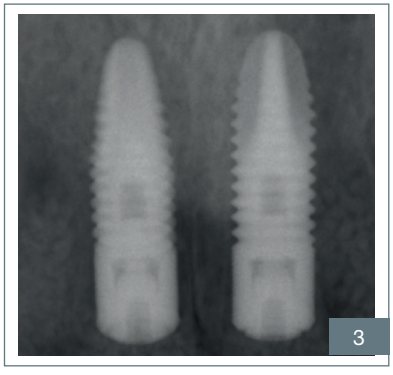

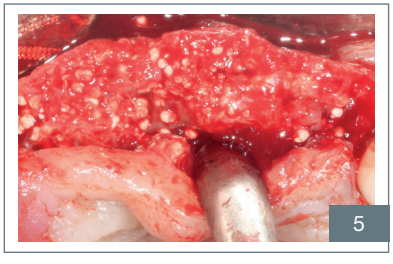

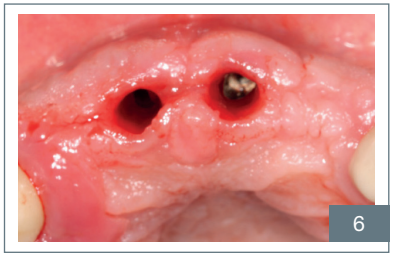

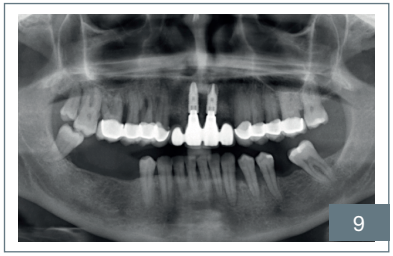

1. Имплантаты установлены палатинарно во избежание резорбции вестибулярной пластинки. Имплантаты установлены ниже уровня кости.
2. Промежуток заполнен GUIDOR *easy-graft* CRYSTAL. Лунки двух латеральных резцов заполнены с целью профилактитики атрофии и сохранения объема отростка.
3. Рентгенограмма после установки имплантатов.
4. 6 месяцев после операции: отличное заживление мягких тканей.
5. При раскрытии через 6 месяцев отличная регенерация костной ткани с костной тканью, покрывающей винты-заглушки. На центральных резцах 11 и 21 установлены формирователи десны.
6. Клиническая картина через 8 месяцев: отличное заживление мягких тканей, установка протеза.
7. Клиническая картина окончательных протезов. CAD-CAM (Biocam).
8. Вид спереди через 12 месяцев после операции.
9. Панорамная рентгенография через 24 месяца.

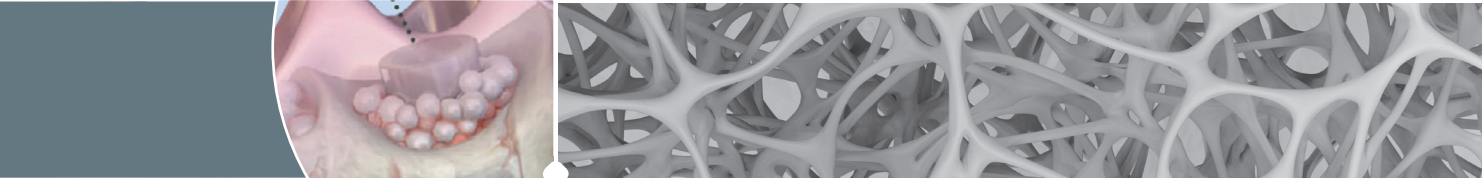

Отложенная имплантация

Состояние вестибулярной стенки	Лунка с интактной вестибулярной стенкой
Промежуток вокруг имплантата	>1,5 mm
Зуб	46
Продолжительность	3 месяца

Лечение

Немедленная имплантация осуществлялась без откидывания лоскута, после атравматического удаления. Был проведен хороший кюретаж лунки удаленного корня зуба, лунка промывалась стерильным физиологическим раствором.

Лунка была оставлена открытой для спонтанного заживления вторичным натяжением. Имплантат и костьзамещающий материал устанавливался после 6-ти недельного периода заживления. Через 3 месяца имплантат был раскрыт путем разреза по центру альвеолярного отростка и был установлен формирователь десны.

Настоящая методика сократила общее время лечения и свела к минимуму риск возможной потери имплантата из за наличия хронического воспалительного процесса в данной области.

Установка имплантата и подсадка материала

Был определен 6-ти недельный период заживления мягких тканей, после чего был откинут слизисто-надкостничный лоскут и был установлен имплантат с идеальным 3D позиционированием. Сохранившиеся промежутки (медиальный и дистальный) были заполнены материалом GUIDOR *easy-graft* CLASSIC до уровня костной ткани.

Закрытие раны

Рана была ушита свободными, без натяжения, швами с использованием резорбируемого шовного материала.

Механическая защита операционного поля

Временные защитные конструкции зубных протезов не использовались.

Dr. Leventis

Клиницист:
Dr. Minas Leventis

Пациент:
Мужчина в возрасте 45 лет, некурящий.

Исходная ситуация:
Кариес и эндодонтическое лечение создали ситуацию, при которой зуб не мог быть сохранен. Коронка зуба имела пломбу, на которой на протяжении многих лет фиксировалась искусственная коронка.

Используемые материалы:
GUIDOR *easy-graft* CRYSTAL, дентальный имплантат Nobel Replace 5.00 x 10 mm. Osstell – прибор для определения коэффициента стабильности имплантата (ISQ).

Назначения и постоперационное ведение:
Амоксициллин (Amoxicillin) 500 мг. каждые 8 часов, в течение 1 недели и нимесулид (Nimesulide) 100 мг каждые 12 часов в течение 2-х дней после операции. Пациенту рекомендовалось проводить полоскание полости рта хлоргексидином (Chlorhexidine) 0.20% – 3 раза в день в течение 1 недели и пользоваться мягкой щеткой. Швы были сняты через 2 недели.

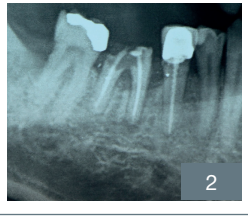

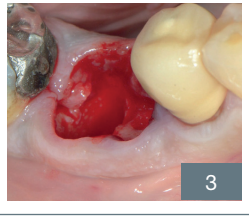

1. Клиническая картина разрушенного первого нижнего моляра.
2. Рентгенограмма показала наличие кариеса и хронического воспаления у медиального корня.
3. Атравматическое удаление с сохранением окружающих мягких и твердых тканей (разделение корней, использование элеватора).



Обсуждение

Вновь сформированная над лункой удаленного корня прикрепленная слизистая оболочка позволила провести установку имплантата и подкладывание костьзамещающего материала без откидывания лоскута.

Такое биомеханическое свойство данного костьзамещающего материала как способность твердеть в костном дефекте обеспечило его стабильность, что способствовало его отличной регенерации вокруг имплантата при сохранении объёма и архитектуры альвеолярного отростка.

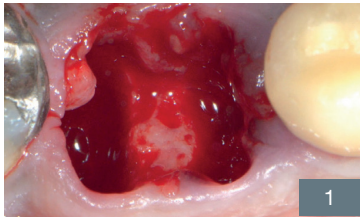

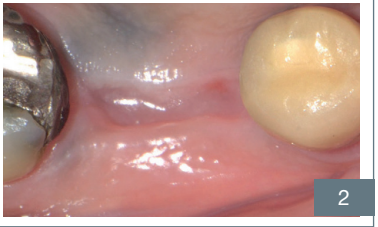

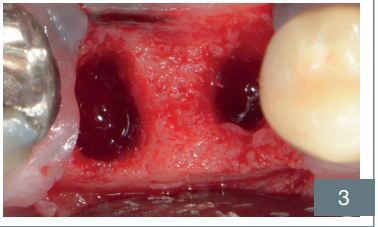

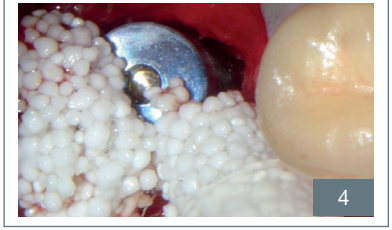

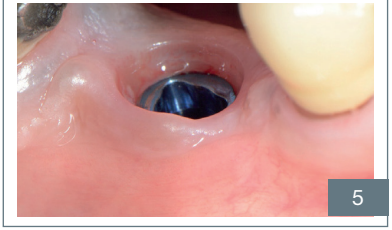

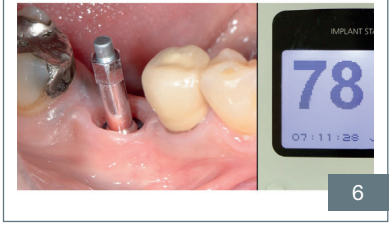

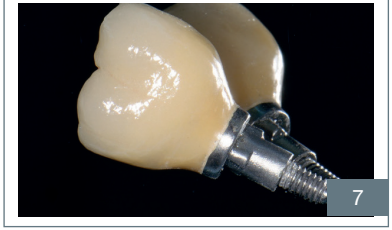

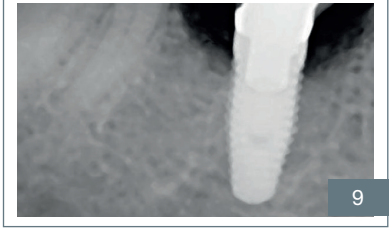

1. Сохранение межкорневой перегородки. Вестибулярная стенка интактная.
2. Заживление мягких тканей с формированием новой прикрепленной слизистой оболочкой через 6 недель после операции.
3. Хирургическое вмешательство для установки имплантата.
4. Имплантат диаметром 5 мм и длиной 10 мм установлен в идеальном 3D позиционировании с заполнением промежутков материалом GUIDOR *easy-graft* CLASSIC.
5. Через 3 месяца после операции. Отличное сохранение отростка при применении минимально инвазивной техники и использовании материала GUIDOR *easy-graft* CLASSIC.
6. Отличная стабильность имплантата (коэффициент 78 ед.). Измерения проводились с использованием резонаторно-частотного анализатора.
7. Метало-керамическая коронка, фиксируемая винтом.
8. Окончательный результат после удаления и отложенной имплантации.
9. Рентгенограмма через 3 месяца после установки имплантата и 1 неделю спустя после установки окончательной коронки. Отличная остеоинтеграция и сохранение архитектуры отростка.

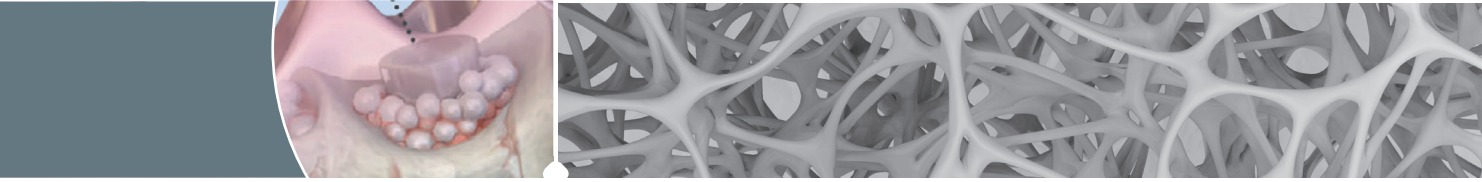

Отложенная имплантация

Состояние вестибулярной стенки	Лунка с интактной вестибулярной стенкой
Промежуток вокруг имплантата	> 1,5 mm
Зуб	46
Продолжительность	5 лет

Лечение

Удаление первого моляра (46 зуб) нижней челюсти в связи с наличием воспалительного процесса и радикулярной кисты. Атравматическое удаление осуществлялось с помощью пьезотома (LC2-tip).

Установка имплантата и подсадка материала

Через 5 месяцев после атравматического удаления был установлен имплантат с идеальным 3D - позиционированием. Образовавшийся при этом промежуток между имплантатом и костной стенкой заполнялся материалом GUIDOR *easy-graft* CLASSIC до уровня костной ткани альвеолярного отростка. Уплотнение материала GUIDOR *easy-graft* CLASSIC осуществлялось надкостничным элеватором.

Закрытие раны

Рана была закрыта с помощью швов (Gore Tex PSK 17A).

Механическая защита операционного поля

Благодаря биомеханическому свойству костьзамещающего материала твердеть в костном дефекте, никакая механическая защита не применялась.

Dr. Hollay

Клиницист:
Dr. Henrik Christian Hollay

Пациент:
Мужчина в возрасте 57 лет.

Исходная ситуация:
Радикулярная киста 46 зуба и наличие инфекционного процесса.

Используемые материалы:
GUIDOR *easy-graft* CLASSIC, дентальный имплантат: Astra Tech.

Назначения и постоперационное ведение:
Анальгетики после операции: ибупрофен (Ibuprofen).

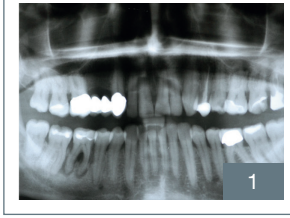

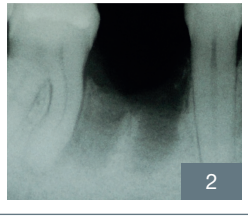

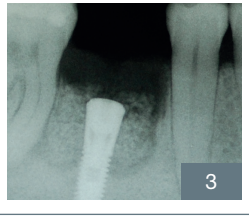

1. Панорамный рентгеновский снимок исходной ситуации. Воспалительный процесс и киста у корней нижнего моляра 46 зуб.
2. Костный дефект через 5 недель после удаления пьезотомом перед установкой имплантата.
3. Ситуация после одновременной имплантации и подсадки GUIDOR *easy-graft* CLASSIC. Оптимальная 3D-позиция имплантата. Материал уплотнен до уровня кости.

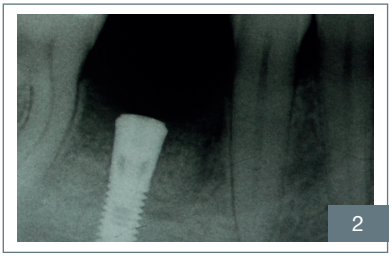

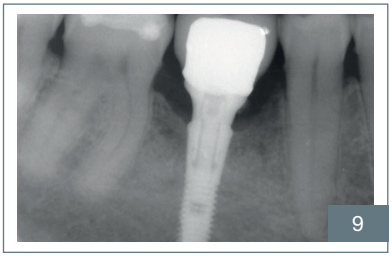

1. Клиническая картина при раскрытии через 28 недель после имплантации.
2. Рентгенограмма при раскрытии через 28 недель после имплантации.
3. Откидывание лоскута при раскрытии. Обнаружена хорошая костная ткань.
4. Хорошее заживление мягких тканей через 6 недель после установки формирователя десны.
5. Зажившие мягкие ткани
6. Фото с абатментом перед установкой окончательной коронки.
7. Коронка через 8 месяцев после операции. Достигнут хороший эстетический результат.
8. Клиническая картина через 5 лет после операции.
9. Отличная стабильность имплантата и сохранение кости через 5 лет после внедрения.

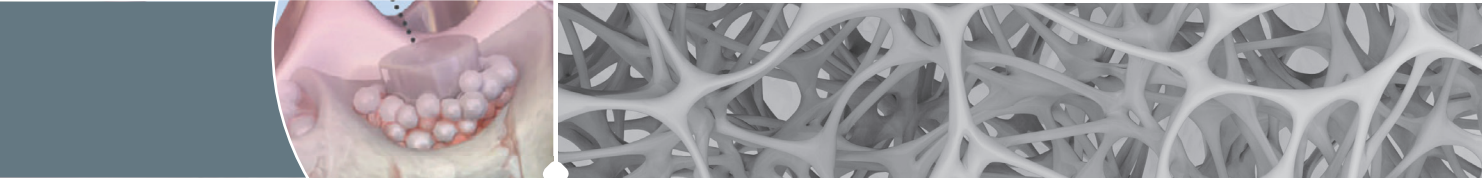

Отложенная имплантация

Состояние вестибулярной стенки	Лунка с интактной вестибулярной стенкой
Промежуток вокруг имплантата	>1,5 mm
Зуб	12
Продолжительность	24 месяца

Dr. Flichy

Клиницист:
Dr. Antonio Flichy

Пациент:
Мужчина в возрасте 37 лет.

Исходная ситуация:
Отсутствие латерального резца (12 зуб) в результате травмы.

Используемые материалы:
GUIDOR *easy-graft* CRYSTAL, дентальный имплантат: Mozo-Grau 3.75 x 11.5 мм.

Назначения и постоперационное ведение:
Амоксициллин (Amoxicillin) 750 мг. каждые 8 часов, 7 дней; ибупрофен (Ibuprofen) 600 мг каждые 8 часов 5 — 7 дней; полоскание Paroex 0,12% 3 раза в день, 10 дней.

Лечение

Пациент обратился в стоматологическую клинику по поводу отсутствия 12 зуба из за травмы, которая произошла за 8 месяцев до обращения. Была предложена отложенная имплантация.
При откидывании слизисто-надкостничного лоскута и обследовании лунки был обнаружен окончатый дефект вестибулярной кортикальной пластинки. Лунка была очищена и было подготовлено ложе под имплантат. Величина крутящего момента при установке имплантата составляла 35 N.

Заполнение лунки

После удаления корня зуба сохранилась тонкая вестибулярная кортикальная пластинка. Имплантат был установлен и промежуток вокруг имплантата был заполнен материалом GUIDOR *easy-graft* CRYSTAL. Биоматериал был уложен и уплотнен до плотного прилегания к вестибулярной пластинке.

Закрытие раны

Рана была закрыта с помощью швов по технологии Rehrmann, без натяжения, чтобы не возникло напряжение в ране.

Механическая защита раневого поля

Для эстетических и функциональны целей был изготовлен частичный съемный протез, которым пациент пользовался на протяжении 6 месяцев периода заживления.

Окончательные протезы

Компанией BioCam по методике CAD-CAM был изготовлен фиксирующийся винтом окончательный протез. Клинический осмотр и рентгенография проводились через 6 месяцев.

1. Клиническая картина отсутствующего из-за травмы 12-го зуба. Фото сделано через 8 месяцев после травмы.
2. Откинутый лоскут показал окончатый дефект и вестибулярную пластинку толщиной менее 1 мм (высокий риск в аспекте эстетики).
3. Вид со стороны окклюзии. Позиция более палатинарная, исключающая установку винта с стороны. Имплантат установлен на 1.5 мм ниже уровня кости гребня.

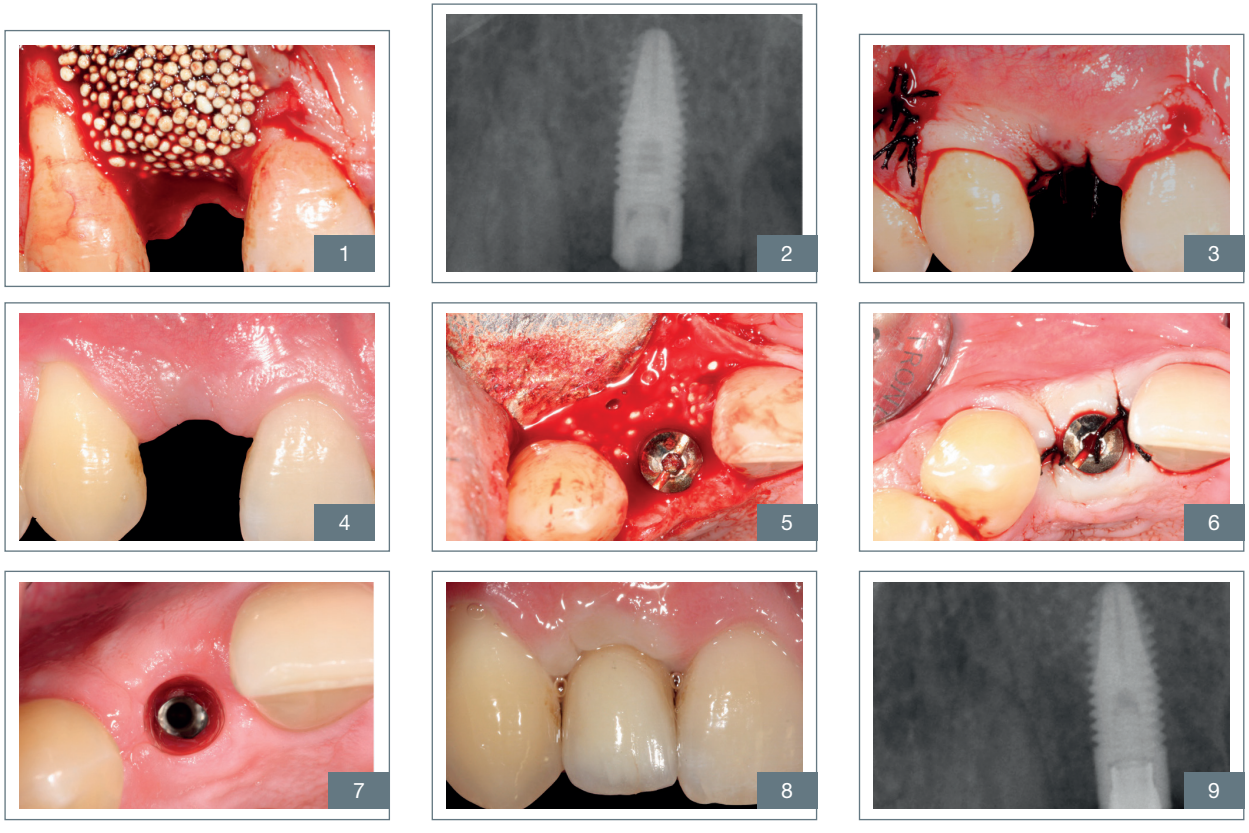

1. Размещение GUIDOR *easy-graft* CRYSTAL. Благодаря тому, что пластичный материал твердеет в дефекте, была достигнута его хорошая стабилизация. Сегодня клиницисты рекомендуют использовать мембрану (такую как GUIDOR matrix barrier) для предупреждения прорастания мягких тканей.
2. Рентгеновский снимок после имплантации.
3. Рана ушита по технологии Rehrmann,чтобы избежать напряжения.
4. Ситуация через 4 месяца после имплантации и подсадки материала GUIDOR *easy-graft* CRYSTAL.
5. Картина после откидывания лоскута. Отмечается хорошее состояние твердых тканей и хорошо интегрированные гранулы. Частично убираются твердые ткани, чтобы открыть винт-заглушку.
6. Установка формирователя десны и наложение швов.
7. Ситуация через 7 месяцев.
8. Установка окончательной коронки. Изготовлен фиксирующийся винтом окончательный протез по методике CAD-CAM.
9. Рентгенограмма через 2 года.

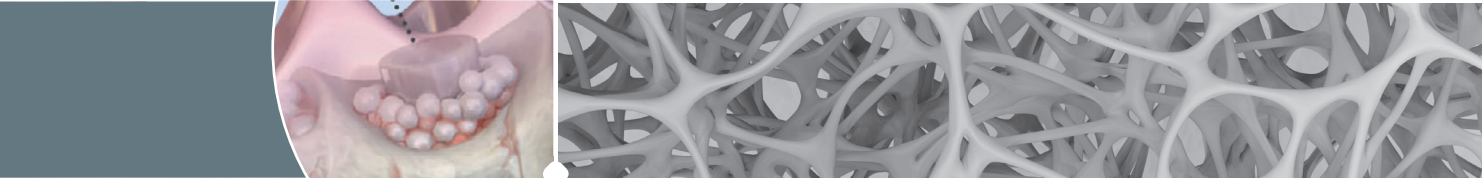

Отложенная имплантация

Состояние вестибулярной стенки	Лунка с интактной вестибулярной стенкой
Промежуток вокруг имплантата	>1,5 mm
Зуб	24
Продолжительность	3 месяца

Лечение

Протокол немедленной имплантации не применяется из-за наличия хронического воспалительного процесса. Был предложен протокол отложенной имплантации для снижения риска инфицирования, чтобы создать условия для регенерации мягких тканей до установки имплантата, провести наращивание вестибулярной кортикальной пластинки, иметь возможность провести закрытие раневой поверхности без натяжения, без откидывания лоскута, что могло привести к неправильному расположению мягких тканей.

Установка имплантата и подсадка материала

Через 7 недель отмечалось хорошее заживление мягких тканей, после чего был откинут слизисто-надкостничный лоскут и был установлен имплантат с идеальным 3D - позиционированием.

Закрытие раны

Рана была ушита свободными без натяжения швами с использованием резорбируемого шовного материала PLG 4.0.

Dr. Leventis

Клиницист:
Dr. Minas Leventis

Пациент:
Мужчина в возрасте 56 лет.

Исходная ситуация:
Разрушение первого премоляра на верхней челюсти слева, 24 зуб. Перелом корня, который не может быть восстановлен.

Используемые материалы:
GUIDOR *easy-graft* CLASSIC дентальный имплантат Nobel Replace 3.5 x 11.5 mm.

Назначения и постоперационное ведение:
Амоксициллин (Amoxicillin) 500 мг. каждые 8 часов в течение 1 недели и нимесулид (Nimesulide) 100 мг каждые 12 часов в течение 2-х дней после операции. Пациенту рекомендовалось проводить полоскание полости рта хлоргексидином (Chlorhexidine) 0.20% — 3 раза в день в течение 1 недели и пользоваться мягкой щеткой.



1

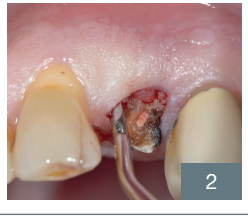
2

3

1. Конусно-лучевая КТ исходной ситуации.
2. Атравматичное безлоскутное удаление.
3. 7 недель после удаления – закрытие мягких тканей.

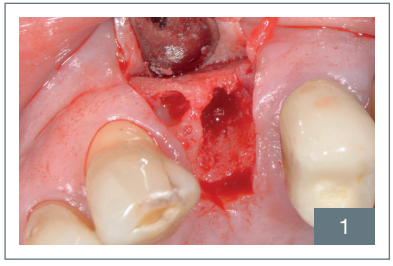

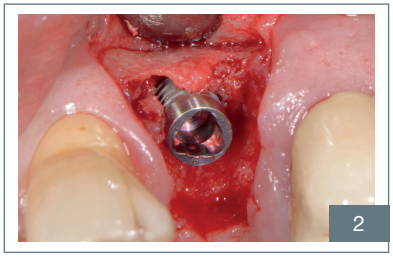

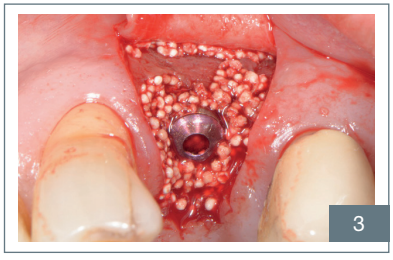

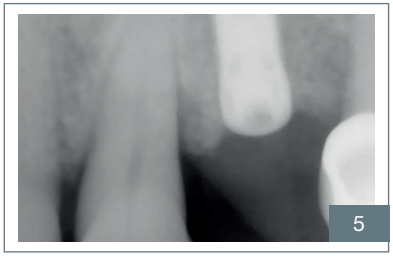

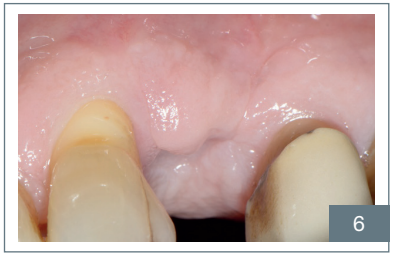

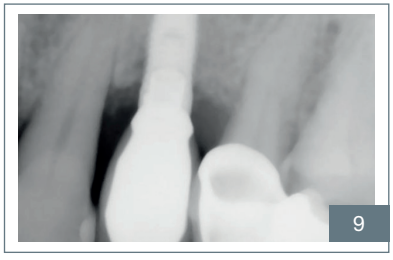

1. Откинутый лоскут с сохранением сосочка. Кюретаж лунки.
2. Установлен имплантат КСИ-60.
3. Подкладка материал GUIDOR *easy-graft* CLASSIC 150.
4. Наложение швов без натяжения.
5. Рентгенограмма имплантата.
6. 1 месяц после операции.
7. 3 месяца после установки имплантата и 4 после месяца установки формирователя десны. Отличное сохранение архитектуры альвеолярного отростка.
8. Установлена фиксируемая винтом окончательная коронка (через 3 месяца после установки имплантата).
9. Рентгенограмма через 3 месяца после установки имплантата.

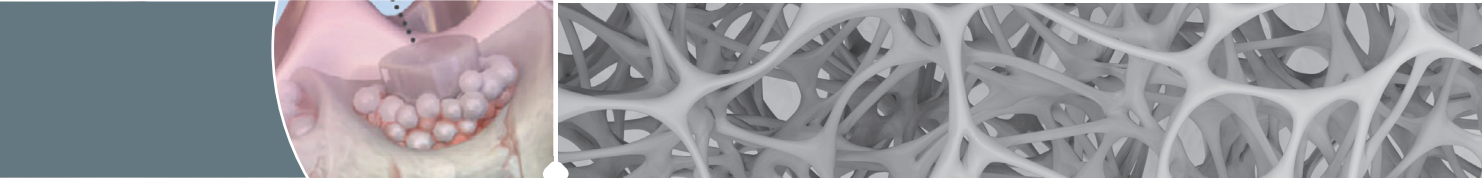

Отложенная имплантация

Состояние вестибулярной стенки	Лунка с интактной вестибулярной стенкой
Промежуток вокруг имплантата	>1,5 mm
Зуб	14
Продолжительность	5 месяцев

Лечение

Атравматическое (безлоскутное) удаление 14 зуба. После заживления мягких тканей была проведена отложенная имплантация с одновременной подсадкой костьзамещающего материала. Была подготовлена и уложена на материал мембрана GUIDOR matrix barrier.

Установка имплантата и подсадка материала

Через 8 недель отмечалось хорошее заживление мягких тканей, после чего был откинут слизисто-надкостничный лоскут и был установлен имплантат с идеальным 3D - позиционированием. Одновременно костный дефект был заполнен материалом GUIDOR *easy-graft* CLASSIC и закрыт мембраной GUIDOR *matrix barrier*.

Закрытие раны

Рана была ушита свободными без натяжения швами с использованием резорбируемого шовного материала Vicriyl.

Назначения и постоперационное ведение

Амоксициллин (Amoxicillin) 500 мг. каждые 8 часов в течение 1 недели и нимесулид (Nimesulide) 100 мг каждые 12 часов в течение 2-х дней после операции. Пациенту рекомендовалось проводить полоскание полости рта хлоргексидином (Chlorhexidine) 0.20% — 3 раза в день в течение 1 недели и пользоваться мягкой щеткой.

Dr. Leventis

Клиницист:
Dr. Minas Leventis

Пациент:
Женщина в возрасте 63 лет.

Исходная ситуация:
Разрушение первого премоляра на верхней челюсти справа, 14 зуб. Корень не мог быть восстановлен. Резорбция вестибулярной кортикальной пластинки.
Протокол немедленной имплантации не применялся из-за наличия хронического воспалительного процесса. Был предложен протокол отложенной имплантации, чтобы снизить риск инфицирования, создать условия для регенерации мягких тканей до установки имплантата, провести наращивание вестибулярной кортикальной пластинки, чтобы иметь возможность провести закрытие раневой поверхности без натяжения, без откидывания лоскута, что могло привести к неправильному расположению мягких тканей.

Используемые материалы:
GUIDOR *easy-graft* CLASSIC
Дентальный имплантат Nobel Replace 3.75 x 11.5 mm.

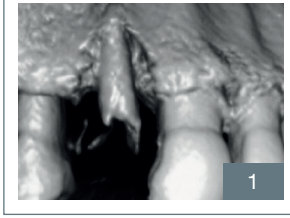

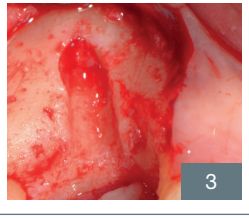

1. Исходная ситуация КЛКТ 14 зуба.
2. Через 8 недель после атравматического удаления.
3. Лунка не была заполнена костью. Была обнаружена грануляционная ткань (предшествующая матрица для формирования костной ткани). После удаления всех грануляционных тканей открылся костный дефект.

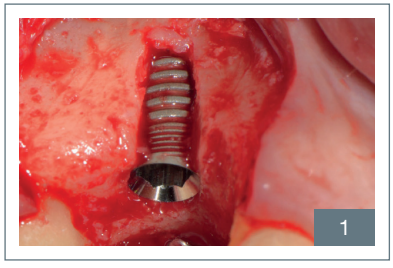

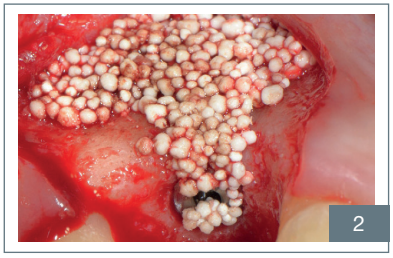

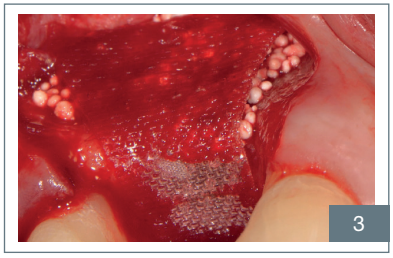

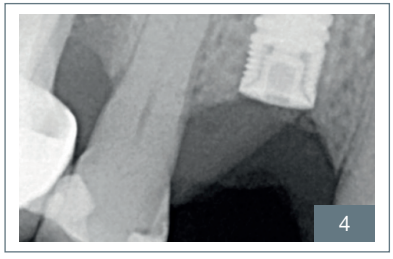

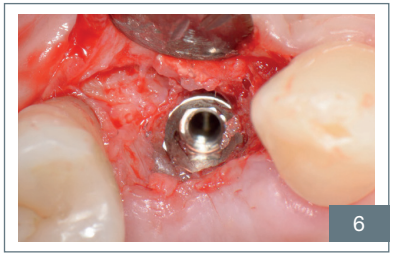

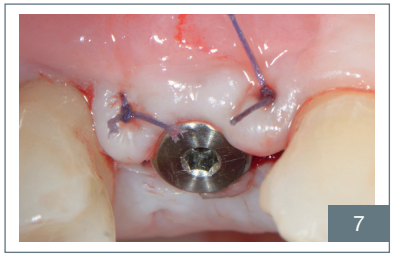

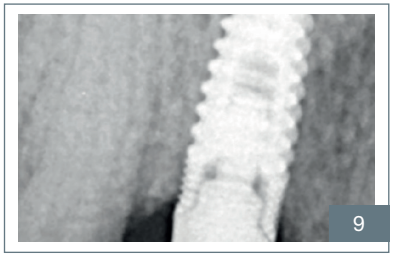

1. После установки имплантата вестибулярная резьба была открыта.
2. Подсадка GUIDOR *easy-graft* CLASSIC.
3. Уложена мембрана GUIDOR *matrix Barrier* и наложены швы 4.0 Vicryl.
4. Рентгенограмма сразу после операции.
5. 3 недели после операции.
6. Раскрытие имплантата. Регенерация вестибулярной кости.
7. 3 месяца после операции. Установка абатмента.
8. 5 месяцев после установки имплантата. Отличное заживление мягких тканей и сохранение архитектуры альвеолярного отростка.
9. Рентгенограмма через 5 месяцев после установки имплантата.

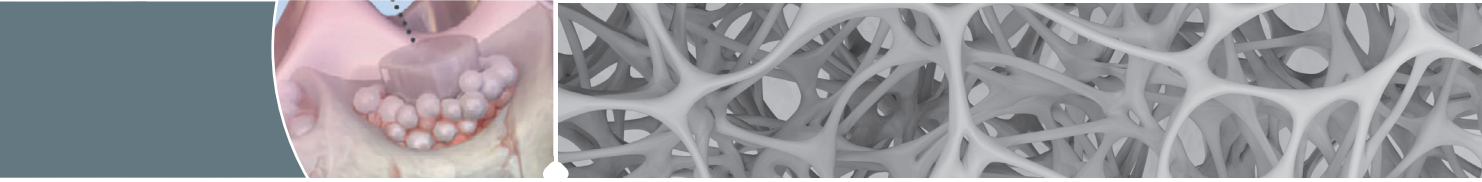

Ответственность

Медицинская наука является динамичной наукой, которая постоянно движется вперед. Авторы сделали все возможное для обеспечения того, чтобы информация, собранная в этой книге, являлась точной и соответствовала уровню знаний на момент публикации оригинала (2015 года), однако точность и полнота информации не может быть гарантирована. Этот документ был подготовлен для профессионалов, которые способны воспринять информацию в правильном контексте, могут оценить риски и возможности процедур и методов, представленных различными авторами, особенно там, где они отклоняются от принципов общепринятой профессиональной практики.

Должно быть принято во внимание, что показания для каждого пациента различные. Успех лечения в значительной степени зависит от множества биологических и медицинских факторов, также, как и от адекватного предварительного и дополняющего лечения. Поэтому авторы и компания Sunstar Suisse SA не могут гарантировать успех лечения при использовании предложенных методов лечения.

Любое обязательство материального или нематериального ущерба, являющегося результатом использования (или неупотребления) этой информации, исключено. Инструкции по использованию GUIDOR *easy-graft* CLASSIC и GUIDOR *easy-graft* CRYSTAL являются авторитетными относительно терапевтической информации и должны соблюдаться. Просим каждого пользователя тщательно изучать инструкции по применению.



Ссылки

ITI, International Team for Implantology:
http://www.iti.org/

EAO, European Association for Osseointegration:
http://www.eao.org/

EDI, European Association of Dental Implantologists:
http://www.bdizedi.org/

Литература

Araujo M G and Lindhe J:
Dimensional ridge alterations following tooth extraction. An experimental study in the dog
J Clin Periodontol (2005) 32(2): 212-8.

Artzi Z, Weinreb M, Givol N, Rohrer M D, Nemcovsky C E, Prasad H S and Tal H:
Biomaterial resorption rate and healing site morphology of inorganic bovine bone and beta-tricalcium phosphate in the canine: a 24-month longitudinal histologic study and morphometric analysis
Int J Oral Maxillofac Implants (2004) 19(3): 357-68.

Botticelli D, Berglundh T, Buser D and Lindhe J:
The jumping distance revisited
Clinical Oral Implants Research (2003) 14(1): 35-42.

Botticelli D, Berglundh T and Lindhe J:
The influence of a biomaterial on the closure of a marginal hard tissue defect adjacent to implants Clinical Oral Implants Research (2004a) 15 (3): 285-292.

Botticelli D, Berglundh T and Lindhe J:
The influence of a biomaterial on the closure of a marginal hard tissue defect adjacent to implants. An experimental study in the dog
Clin Oral Implants Res (2004b) 15(3): 285-92.

Branemark P-I:
Osseointegration and its experimental background
The Journal of prosthetic dentistry (1983) 50(3): 399-410.

Buser D, Martin W and Belser U C:
Optimizing esthetics for implant restorations in the anterior maxilla: anatomic and surgical considerations
The International journal of oral & maxillofacial implants (2004) 19: 43-61.

Chen S T and Buser D:
Esthetic outcomes following immediate and early implant placement in the anterior maxilla—a systematic review
Int J Oral Maxillofac Implants (2014) 29(Suppl): 186-215.

Chen S T, Wilson Jr T G and Hammerle C:
Immediate or early placement of implants following tooth extraction: review of biologic basis, clinical procedures, and outcomes
Int J Oral Maxillofac Implants (2004) 19(19): 12-25.

Elian N, Cho S, Froum S, Smith R B and Tarnow D P:
A simplified socket classification and repair technique
Pract Proced Aesthet Dent (2007) 19(2): 99.

Esposito M, Grusovin M G, Polyzos I P, Felice P and Worthington H V:
Timing of implant placement after tooth extraction: immediate, immediate-delayed or delayed implants? A Cochrane systematic review
European journal of oral implantology (2010a) 3(3): 189-205.

Esposito M, Piattelli M, Pistilli R, Pellegrino G and Felice P:
Sinus lift with guided bone regeneration or anorganic bovine bone: 1-year post-loading results of a pilot randomised clinical trial
Eur J Oral Implantol (2010b) 3(4): 297-305.

Fugazzotto P A:
The role of guided tissue regenerative therapy in today's clinical practice.
JIACD (2011) 3(1): 33-45.

Hämmerle C H F, Araujo M and Simion M:
Osteology Consensus Report Evidence-based knowledge on the biology and treatment of extraction sockets
Clin. Oral. Impl. Res. (2012) 23(Suppl.5): 80-82.

Huynh-Ba G, Pjetursson B E, Sanz M, Cecchinato D, Ferrus J, Lindhe J and Lang N P:
Analysis of the socket bone wall dimensions in the upper maxilla in relation to immediate implant placement
Clinical oral implants research (2010) 21(1): 37-42.

Jensen S S and Terheyden H:
Bone augmentation procedures in localized defects in the alveolar ridge: clinical results with different bone grafts and bone-substitute
materials
Int J Oral Maxillofac Implants (2009) 24 Suppl: 218-36.

Jofre J, Valenzuela D, Quintana P and Asenjo-Lobos C:
Protocol for immediate implant replacement of infected teeth
Implant dentistry (2012) 21(4): 287-294.

Koh R U, Rudek I and Wang H-L:
Immediate implant placement: positives and negatives
Implant Dentistry (2010) 19(2): 98-108.

Leventis M, Fairbairn P J and Horowitz M:
Extraction Site Preservation Using an In-Situ Hardening Alloplastic Bone Graft Substitute
Compendium (2014a) 35(4): 11-13.

Leventis M D, Fairbairn P, Dontas I, Faratzis G, Valavanis K D, Khaldi L, Kostakis G and Eleftheriadis E:
Biological Response to β-Tricalcium Phosphate/Calcium Sulfate Synthetic Graft Material:
An Experimental Study
Implant dentistry (2014b) 23(1): 37-43.

Lundgren D, Mathisen T and Gottlow J:
The development of a bioresorbable barrier for guided tissue regeneration
J Swed Dent Assoc (1994a) 86(13): 741-756.

Lundgren D, Sennerby L, Falk H, Friberg B and Nyman S:
The use of a new bioresorbable barrier for guided bone regeneration in connection with implant installation. Case reports
Clin Oral Implants Res (1994b) 5(3): 177-84.

Martin W, Morton D, Buser D, Buser D, Belser U and Wismeijer D:
Diagnostic factors for esthetic risk assessment
ITI Treatment Guide (2006) 1: 11-20.

Nickenig H J, Rothamel D, Berger C, Bonsmann M, Cacaci C, Drysdale C, Fairbairn P, Happe A, Kobler P, Konstantinovic V, Reinhardt S, Tetsch J, Tomkiewicz W, Wagner W, Wojtowicz A, Vizethum F and Ozyuvaci H:
Avoiding implant malpositioning
EDI Journal (2014) 10(2/2014): 14-26.

Rosen P S:
The Combined Ue of Allograft and a Polylactic Acid Barrier for GTR and GBR Efforts: 2 Case Reports
JIACD (2010) 2(7): 55-62.

Ruffieux K, Kohli M, Benner K-U, D'Avenia F, Fairbairn P J, Friedrich D, Glaser R, Greschak J, Heuckmann K-H, Hollay H-C, Huber A, Neumeyer S, Neumeyer-Wühr S, Schmidlin P, Schug J, Trödhan A and Weber F E
Bone Augmentation - Material Science and Clinical Manual easy-graft / easy-graft CRYSTAL
(2010) Schlieren, DS Dental.

Sanz I, Garcia-Gargallo M, Herrera D, Martin C, Figuero E and Sanz M:
Surgical protocols for early implant placement in post extraction sockets: a systematic review
Clinical oral implants research (2012) 23(s5): 67-79.

Schmidlin P R, Nicholls F, Kruse A, Zwahlen R A and Weber F E:
Evaluation of moldable, in situ hardening calcium phosphate bone graft substitutes
Clin Oral Implants Res (2013) 24(2): 149-57.

Schropp L, Wenzel A, Kostopoulos L and Karring T:
Bone healing and soft tissue contour changes following single-tooth extraction: a clinical and radiographic 12-month prospective study
Int J Periodontics Restorative Dent (2003) 23(4): 313-23.

Schug J, Kirste M, Huber A, Hollay H C, Troedhan A and Leventis M D (2013).
Post Extraction Alveolar Ridge Preservation; Scientific Background, Minimally Invasive Treatment Protocols and Experts Reports using Alloplastic Biomaterials.

Tarnow D P and Chu S J:
Human histologic verification of osseointegration of an immediate implant placed into a fresh extraction socket with excessive gap distance without primary flap closure, graft, or membrane: a case report
The International journal of periodontics & restorative dentistry (2010) 31(5): 515-521.

Trisi P, Rao W, Rebaudi A and Fiore P:
Histologic effect of pure-phase beta-tricalcium phosphate on bone regeneration in human artificial jawbone defects
International Journal of Periodontics and Restorative Dentistry (2003) 23(1): 69-78.

Troedhan A, Schlichting I, Kurrek A and Wainwright M:
Primary implant stability in augmented sinuslift-sites after completed bone regeneration: a randomized controlled clinical study comparing four subantrally inserted biomaterials
Scientific reports (2014) 4.

Vignoletti F, Matesanz P, Rodrigo D, Figuero E, Martin C and Sanz M:
Surgical protocols for ridge preservation after tooth extraction. A systematic review
Clin Oral Implants Res (2012) 23 Suppl 5: 22-38.

Wang H-L and Boyapati L:
"PASS" principles for predictable bone regeneration
Implant Dentistry (2006) 15(1): 8-17.

Подготовлено отделением Guiding Oral Rehabilitaton компании Sunstar GUIDOR
для использования в стоматологии

SUNSTAR

Sunstar Suisse S.A.
Route de Pallatex 15
CH-1163 Etoy
www.sunstar.com

СТАМИЛ.РУ – эксклюзивный представитель линии
биоматериалов компании SUNSTAR GUIDOR в России:

107023, г. Москва,
ул. Большая Семеновская, 40

+7 (499) 391 40 87
+7 (499) 258 14 03

info@stamil.ru
www.stamil.ru